3 A 05

Charles D. Homans.

Boston.

1846.

Digitized by the Internet Archive
in 2011 with funding from
Open Knowledge Commons and Harvard Medical School

http://www.archive.org/details/petitatlascomple00mass

PETIT ATLAS

COMPLET

D'ANATOMIE.

PARIS. IMPRIMÉ PAR PLON FRÈRES, 36, RUE DE VAUGIRARD.

PETIT ATLAS

COMPLET

D'ANATOMIE

DESCRIPTIVE

DU CORPS HUMAIN,

Destiné à compléter tous les Traités d'Anatomie descriptive;

PAR J.-N. MASSE,
DOCTEUR-MÉDECIN, PROFESSEUR D'ANATOMIE.

Ouvrage adopté par le Conseil royal de l'Instruction publique.

3e édition, avec dix nouvelles Planches.

PARIS,
MÉQUIGNON-MARVIS FILS,
LIBRAIRE-ÉDITEUR,
3, RUE DE L'ÉCOLE-DE-MÉDECINE.

1846

BOSTON MEDICAL
OCT 8 1903
LIBRARY.

2858

Fig. 1

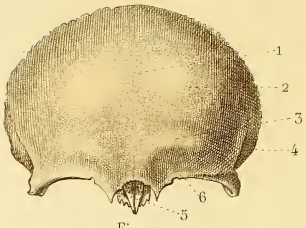

Fig. 2.

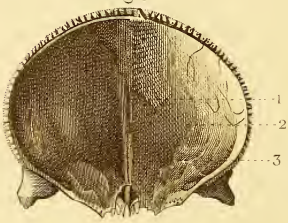

Fig. 3.

Fig 4



OSTÉOLOGIE PL. 1.

Fig. 1. Os FRONTAL (*face antérieure*).

1. Ligne médiane sur laquelle on voit la trace de la division primitive de l'os. — 2. Bosse frontale. — 3. Arcade sourcilière. — 4. Portion de la ligne courbe et de la fosse temporale. — 5. Échancrure et épine nasales. — 6. Arcade orbitaire qui offre à son tiers interne l'échancrure susorbitaire, et, à ses extrémités, les apophyses orbitaires interne et externe.

Fig. 2. Os FRONTAL (*face postérieure*).

1. Portion de la gouttière sagittale terminée par la crête frontale. — 2. Fosse frontale. — 3. Bosse orbitaire.

Fig. 3. Os FRONTAL (*face inférieure*).

1. Échancrure ethmoïdale offrant, en avant, l'épine nasale et l'ouverture des sinus frontaux; sur les côtés, des portions de cellules parmi lesquelles on distingue de petites gouttières 4 et 5 qui concourent à former les trous orbitaires internes. — 2. Voûte orbitaire. — 3. Fossette lacrymale. — 4. Dépression pour la poulie du grand oblique. — 5. Surfaces articulées avec le sphénoïde.

Fig. 4. Os PARIÉTAL DROIT (*face externe*).

1. Bosse pariétale. — 2. Ligne courbe temporale.

BOSTON MEDICAL LIBRARY. OCT 8 1909

OSTÉOLOGIE PL. 2.

Fig. 1. Pariétal droit (*face interne*).

1. Sillon qui loge l'artère méningée moyenne et ses divisions. — 2. Portion de gouttière qui concourt à loger les sinus latéraux.

Fig. 2. Ethmoide (*face supérieure*).

1. Apophyse *crista galli*. — 2. Lame criblée de l'ethmoïde disposée en gouttière pour loger le nerf olfactif, criblée de trous qui donnent passage aux divisions de ce nerf. — 3. Petite gouttière qui, unie avec le coronal, concourt à former un des trous orbitaires internes.

Fig. 3. Ethmoide (*face inférieure*).

1. Lame perpendiculaire de l'ethmoïde. — 2. Cornet moyen.

Fig. 4. Ethmoide vu en arrière.

On voit : 1. L'apophyse *crista galli*, 2. la lame perpendiculaire, et 3. la lame criblée disposées en croix. — 4. Cellules ethmoïdales postérieures.

Fig. 5. Ethmoide vu en avant.

1. Apophyse *crista galli*. — 2. Lame perpendiculaire. — 3. Cellules ethmoïdales antérieures.

Fig. 6. Ethmoïde (*face externe*).

1. Os planum, ou lame papyracée formant en grande partie la paroi interne de l'orbite.

Fig. 7. Ethmoide (*face interne*).

1. Cornet supérieur. — 2. Méat supérieur. — 3. Cornet moyen.

Fig. 8. Elle offre : 1. l'apophyse *crista galli*; — 2. la lame perpendiculaire, — et 3. la lame criblée, dont on voit les trous, coupée verticalement.

Pl. 2.

Fig. 1.

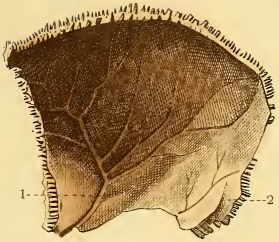

Fig. 2.

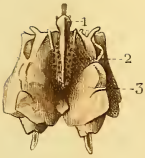

Fig. 3

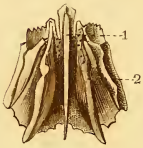

Fig. 4.

Fig. 5.

Fig. 6.

Fig. 7.

Fig. 8.

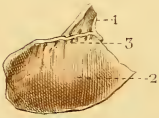

Corbie del et sc

Pl. 3.

Fig. 1

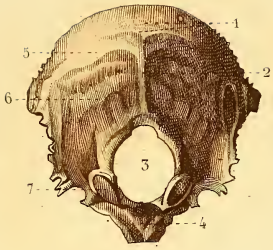

Fig. 2

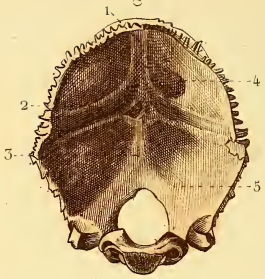

Fig. 3.

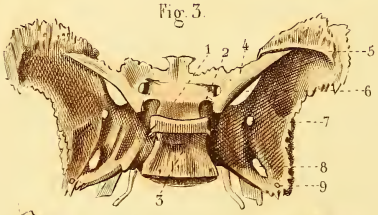

Fig. 4

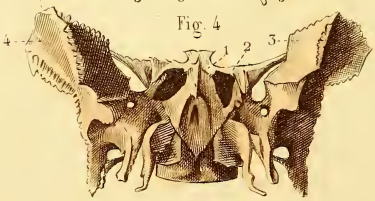

Fig. 5.

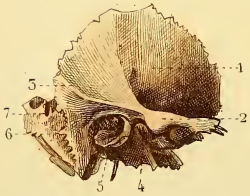

Fig. 6.

Corbié del et sc

OSTÉOLOGIE PL. 3.

Fig. 1. Occipital (*face externe*).

On voit, sur la ligne médiane : 1. la protubérance occipitale externe ; — 2. la crête occipitale externe ; — 3. le trou occipital ; — 4. la face inférieure de l'apophyse basilaire ; — de chaque côté, 5. la ligne courbe supérieure; — 6. la ligne courbe inférieure; — 7. le condyle au-devant et en arrière duquel se trouvent les fosses condyliennes.

Fig. 2. Occipital (*face interne*).

1. Portion de la gouttière sagittale qui se continue avec 2. les gouttières latérales. — 3. Crête occipitale interne. — 4. Fosse occipitale supérieure. — 5. Fosse occipitale inférieure.

Fig. 3. Sphénoide (*face supérieure*).

3. Lame quadrilatère qui borne la selle turcique. — 4. Petite aile du sphénoïde, ou apophyse d'Ingrassias, à la base de laquelle se trouvent le trou optique et l'apophyse clinoïde antérieure. — 5. Grande aile du sphénoïde. — 6. Fente sphénoïdale. — 7. Trou grand rond ou maxillaire supérieur. — 8. Trou ovale ou maxillaire inférieur. — 9. Trou petit rond ou sphéno-épineux.

Fig. 4. Sphénoide vu en avant.

1. Bec ou rostrum du sphénoïde. — 2. Ouverture des sinus sphénoïdaux. — 3. Portion des grandes ailes qui concourt à former la face externe de l'orbite. — 4. Portion des grandes ailes qui concourt à former la fosse temporale.

Fig. 5. Temporal (*face externe*).

1. Portion de la fosse temporale. — 2. Apophyse zygomatique. — 3. Portion de la ligne courbe temporale. — 4. Cavité glénoïde. — 5. Conduit auditif externe. — 6. Apophyse mastoïde ; — et 7. trou mastoïdien.

Fig. 6. Temporal (*face interne*).

1. Rocher. — 2. Conduit auditif interne. — 3. Apophyse styloïde. — 4. Portion de la gouttière latérale.

OSTÉOLOGIE PL. 4.

Fig. 1. Tête vue du coté gauche et en avant.

1. Fosse temporale — 2. Suture temporo-pariétale. — 3. Suture sphénoïdo-pariétale. — 4. Suture pariéto-frontale. — 5. Suture sphénoïdo-temporale. — 6. Fosse zygomatique.

Fig. 2. Tête vue en dessous.

1. Voûte palatine et point d'union de quatre sutures où la pointe d'un scalpel peut toucher cinq os : les deux maxillaires supérieurs, les deux palatins et le vomer. — 2. Une des ouvertures postérieures des fosses nasales séparée de l'ouverture opposée par le vomer. — 3. Fosse ptérygoïde. — 4. Fente ptérygo-maxillaire. — 5. Fosse zygomatique bornée par l'arcade du même nom. — 6. Trou maxillaire supérieur ou ovale. — 7. Suture du rocher avec le sphénoïde. — 8. Trou déchiré antérieur. — 9. Ouverture extérieure du conduit carotidien. — 10. Dépression du rocher qui concourt à former le trou déchiré postérieur. — 11. Suture du rocher avec l'occipital. — 12. Un des condyles de l'occipital. — 13. Trou occipital.

Fig. 3. Base du crane vue en dedans.

1. Apophyse *crista galli* : on voit, en avant, le trou borgne; sur les côtés, les gouttières ethmoïdales. — 2. Suture du frontal et des petites ailes du sphénoïde. — 3. Petite aile du sphénoïde, à l'extrémité interne de laquelle on voit le trou optique, et sous laquelle se trouve cachée la fente sphénoïdale. — 4. Selle turcique ou fosse sphénoïdale, limitée par les quatre apophyses clinoïdes et par les gouttières caverneuses. — 5. Trou grand rond ou maxillaire supérieur. — 6. Trou ovale ou maxillaire inférieur. — 7. Trou petit rond ou sphéno-épineux. — 8. Trou déchiré antérieur. — 9. Gouttière basilaire. — 10. Trou auditif interne. — 11. Trou déchiré postérieur. — 12. Trou condylien antérieur. — 13 Gouttière latérale.

Pl. 4

Fig. 2.

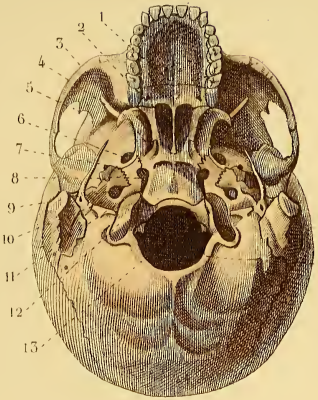

Fig. 1.

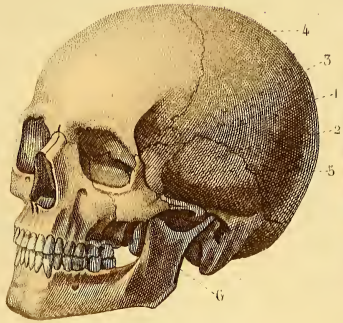

Fig. 3.

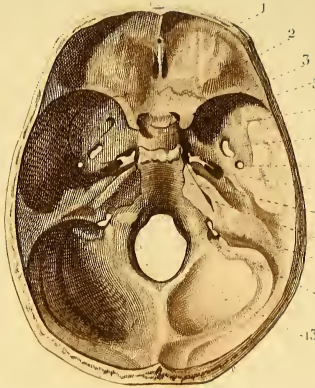

Corbis del. et sc.

Fig. 1.

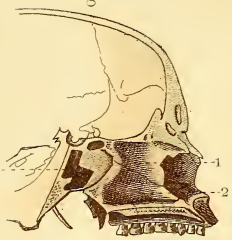

Fig. 2.

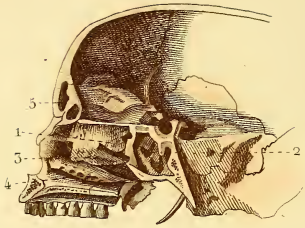

Fig. 3

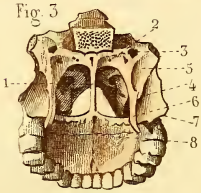

Fig. 4

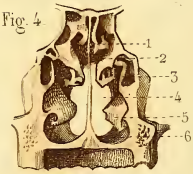

Fig. 6.

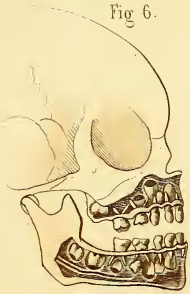

Fig. 5.

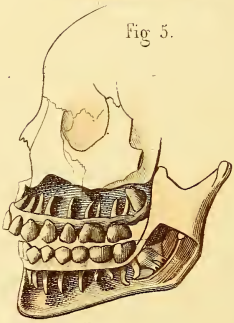

Fig. 8

Fig. 7.

Corbié del. et sc

OSTÉOLOGIE PL. 5

Fig. 1. Coupe verticale de la tête destinée a montrer la portion osseuse de la cloison des fosses nasales.

1. Lame perpendiculaire de l'ethmoïde. — 2. Vomer. — 3. Sinus sphénoïdal.

Fig. 2. Coupe verticale de la tête destinée a montrer la paroi externe des fosses nasales.

1. Cornet supérieur, au-dessous duquel se voit le méat supérieur; et derrière ce méat, — 2. le sinus sphénoïdal. — 3. Cornet moyen, au-dessous duquel se voit le méat moyen. — 4. Cornet inférieur, au-dessous duquel se voit le méat inférieur. — 5. Sinus frontal.

Fig. 3. Ouverture postérieure des fosses nasales et voute palatine.

1. Bord postérieur du vomer, qui sépare les fosses nasales. — 2. Trou ptérygo-palatin. — 3. Trou vidien ou ptérygoïdien. — 4. Fosse ptérygoïdienne. — 5. Fossette scaphoïde. — 6. Aile interne de l'apophyse ptérygoïde. — 7. Aile externe. — 8. Suture à quatre branches de la voûte palatine et lieu où la pointe d'un scalpel peut toucher cinq os : les deux palatins, les deux maxillaires supérieurs et le vomer.

Fig. 4. Coupe verticale transverse des fosses nasales.

Elle offre : 1. le cornet supérieur ; — 2. le méat supérieur ; — 3. le cornet moyen, et — 4. le méat moyen, qui communique avec le sinus maxillaire ; — 5. le cornet inférieur, et 6. le méat inférieur.

Fig. 5. — On a enlevé la table externe des deux mâchoires pour montrer les dents dans leurs alvéoles.

Fig. 6. — On a enlevé la table externe des deux mâchoires pour montrer les dents de la première et de la seconde dentition.

Fig. 7. — Les dents des deux mâchoires sont vues en avant, et l'on distingue surtout les quatre incisives et les deux canines de chacune.

Fig. 8. — On voit les dents gauches de chaque mâchoire, et surtout les canines, les petites et les grosses molaires.

OSTÉOLOGIE PL. 6.

Fig. 1. Os maxillaire supérieur gauche (*face externe*).

1. Apophyse montante. — 2. Échancrure nasale. — 3. Paroi inférieure de l'orbite. — 4 et 5. Gouttière et trou sous-orbitaires. — 6. Fosse canine. — 7. Tubérosité malaire.

Fig. 2. Os palatin (*face externe*).

1. Gouttière qui concourt à former le canal palatin postérieur. — 2. Apophyse orbitaire. — 3. Apophyse sphénoïdale. — 4. Échancrure qui concourt à former le trou sphéno-palatin.

Cette face s'articule avec l'os maxillaire supérieur.

Fig. 3. Os palatin (*face interne*).

1 et 2. Portion des méats inférieur et moyen. — 3. Apophyse orbitaire. — 4. Apophyse sphénoïdale. — 5. Portion du trou sphéno-palatin. — 6. Tubérosité palatine.

Cette face concourt à former les fosses nasales.

Fig. 4. Os palatin vu en arrière.

1. Bord postérieur. — 2. Apophyse orbitaire. — 3. Tubérosité palatine. — 4. Apophyse palatine.

Fig. 5. Os propre du nez vu par sa face externe.

Fig. 6. Os unguis vu par sa face externe.

Fig. 7. Os malaire droit (*face externe*).

1. Trou malaire. — 2. Portion de l'orbite.

Fig. 8. Vomer. — 1. Bord supérieur.

Fig. 9. Cornet inférieur.

Fig. 10. Machoire inférieure (*face externe*).

1. Ligne oblique externe. — 2. Orifice inférieur du conduit dentaire. — 3. Condyle. — 4. Apophyse coronoïde. — 5. Échancrure sygmoïde.

Fig. 11. Moitié droite de la machoire inférieure (*face interne*).

1. Ligne oblique interne. — 2. Orifice supérieur du conduit dentaire.

Fig. 12. Os hyoide (*face antérieure*).

1. Corps. — 2. Grande corne. — 3. Petite corne.

Pl. 6.

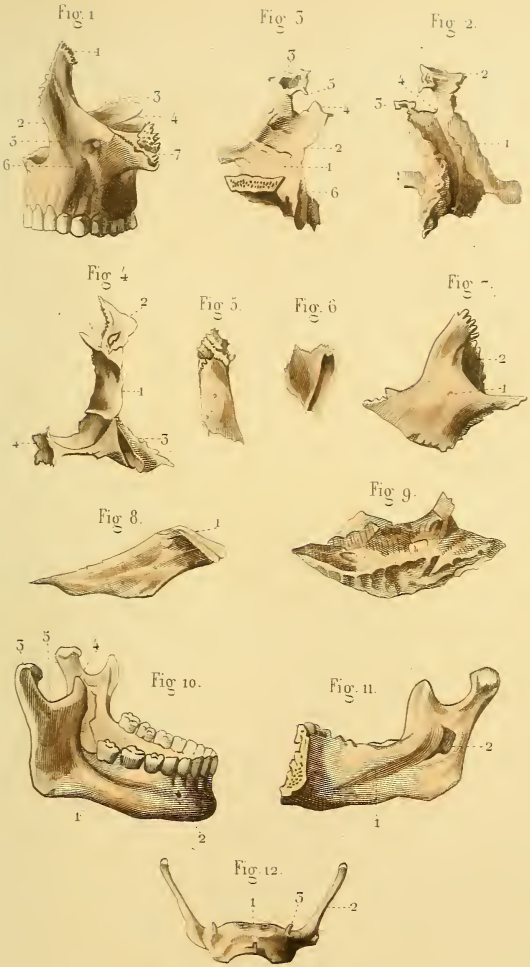

Gerbe, del et sc.

Fig. 2.

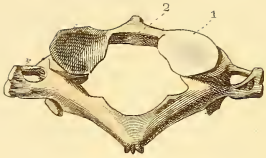

Fig. 1.

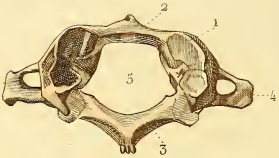

Fig. 4

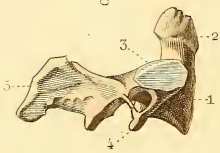

Fig. 3.

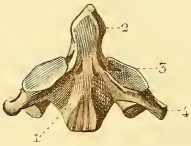

Fig. 5

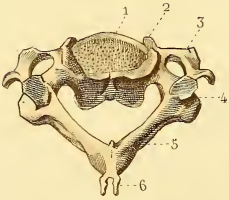

Fig. 6.

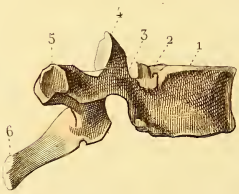

Fig. 7.

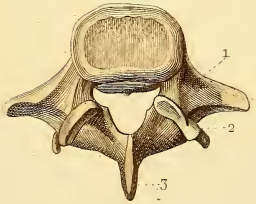

Fig. 8.

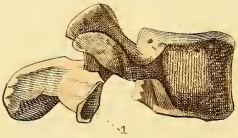

OSTÉOLOGIE PL. 7.

Fig. 1. Atlas (*face supérieure*).

1. Facette articulaire. — 2. Arc antérieur. — 3. Arc postérieur. — 4. Apophyse transverse et trou de cette apophyse. — 5. Trou de la vertèbre.

Fig. 2. Atlas (*face inférieure*).

1. Facette articulaire. — 2. Petite facette articulée avec l'apophyse odontoïde de l'axis.

Fig. 3. Axis (*face antérieure*).

1. Corps. — 2. Apophyse odontoïde. — 3. Facette articulaire. — 4. Apophyse transverse.

Fig. 4. Axis vue par le coté droit.

1. Corps. — 2. Apophyse odontoïde. — 3. Facette articulaire. — 4. Apophyse transverse. — 5. Apophyse épineuse.

Fig. 5. Vertèbre cervicale (*face supérieure*)

1 et 2. Corps et crochets terminaux. — 3. Apophyse transverse, bituberculeuse, percée d'un trou. — 4. Apophyses articulaires. — 5. Lame vertébrale. — 6. Apophyse épineuse, bituberculeuse.

Fig. 6. Vertèbre dorsale vue par le coté droit.

1 et 2. Corps et demi-facette articulaire. — 3. Pédicule vertébral. — 4. Apophyse articulaire supérieure. — 5. Apophyse transverse avec sa facette articulaire. — 6. Apophyse épineuse.

Fig. 7. Vertèbre lombaire (*face supérieure*).

1. Apophyse transverse. — 2. Apophyse articulaire supérieure et tubercule transversaire. — 3. Apophyse épineuse.

Fig. 8. Vertèbre lombaire vue par le coté droit.

1. Apophyse articulaire inférieure.

OSTÉOLOGIE PL. 8.

Fig. 1. Colonne vertébrale en général vue du coté gauche.

1 et 2. Deux demi-facettes articulées avec la tête d'une côte. — 3 et 4. Deux trous de conjugaison résultant chacun de l'union de deux vertèbres. — 5. Région et courbure cervicales. — 6. Région et courbure dorsales. — 7. Région et courbure lombaires. — 8. Sacrum.

Fig. 2. Sternum.

1. Partie moyenne du sternum et trace d'union de deux pièces primitives. — 2. Extrémité supérieure ou poignée du sternum. — 3. Fourchette du sternum. — 4. Surface articulée avec une clavicule. — 5. Appendice xyphoïde.

Fig. 3. Première cote (*face supérieure*).

1 et 2. Tubercules d'insertion des muscles scalènes. — 3. Gouttière de l'artère sous-clavière. — 4. Tête de la côte. — 5. Tubérosité et angle confondus.

Fig. 4. Seconde cote (*face supérieure*).

Fig. 5. Cote moyenne.

1. Tête de la côte. — 2. Col. — 3. Tubérosité. — 4. Angle costal.

Fig. 6. Dernière cote sans angle et sans tubérosité.

Fig. 7. Poitrine en général.

Ses parties constituantes sont : en arrière, 1. la région dorsale de la colonne vertébrale ; — en avant, 2 et 3. le sternum et la série des cartilages costaux ; — 4 et 5. de chaque côté, les douze côtes. — 6. Ligne d'union d'une côte avec un des cartilages costaux.

Fig. 8. Clavicule gauche vue en dessous.

Fig. 9. Clavicule gauche vue en dessus.

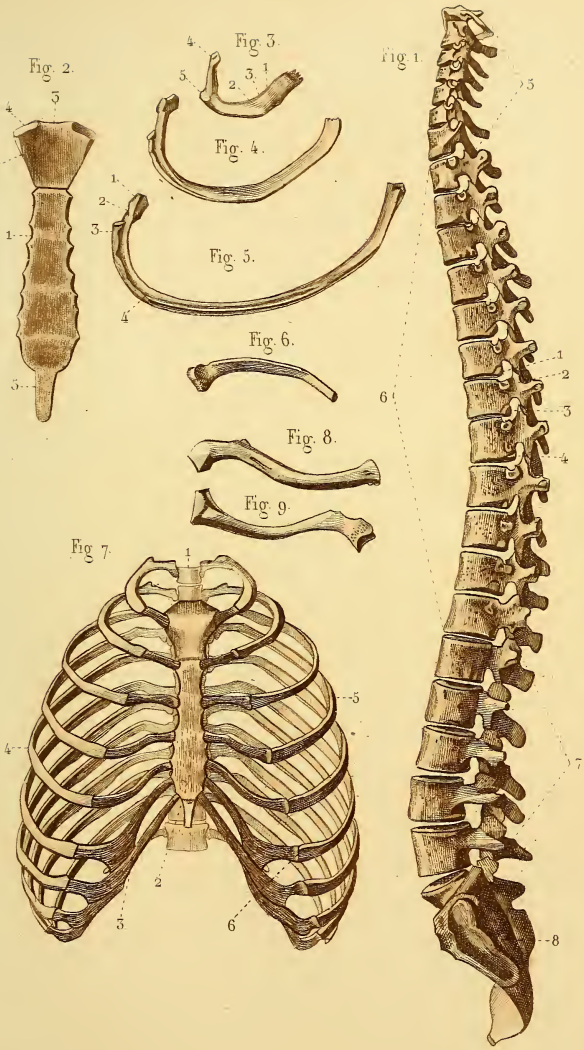

Corbié del. et sc.

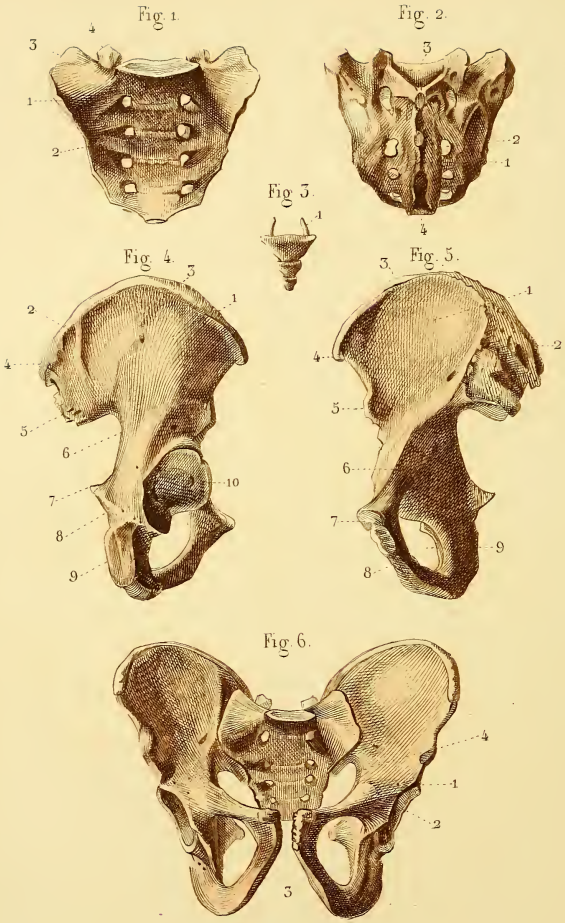

Corbié del. et sc.

OSTEOLOGIE PL. 9.

Fig. 1. Sacrum (*face antérieure*).

1. Une des crêtes qui unissent deux pièces primitives du sacrum. — 2. Un des trous sacrés antérieurs. — 3. Ailes du sacrum. — 4. Apophyse articulaire ou corne du sacrum.

Fig. 2. Sacrum (*face postérieure*).

1. Crête sacrée. — 2. Un des trous sacrés postérieurs. — 3. Ouverture supérieure du canal sacré. — 4. Ouverture inférieure.

Fig. 3. Coccyx (*face antérieure*). — 1. Corne du coccyx.

Fig. 4. Os iliaque (*face externe*).

1. Fosse iliaque externe. — 2. Ligne courbe supérieure. — 3. Ligne courbe inférieure. — 4. Épine iliaque postérieure et supérieure terminant en arrière la crête iliaque. — 5. Épine iliaque postérieure et inférieure.. — 6. Grande échancrure ischiatique. — 7. Épine ischiatique. — 8. Petite échancrure ischiatique. — 9. Tubérosité ischiatique. — 10. Cavité cotyloïde.

Fig. 5. Os iliaque (*face interne*).

1. Fosse iliaque interne. — 2. Portion articulaire formée d'une surface cartilagineuse et d'une tubérosité à insertion ligamenteuse. — 3. Crête iliaque. — 4. Épine iliaque antérieure et supérieure. — 5. Épine iliaque antérieure et inférieure. — 6. Éminence ilio-pectinée et surface pectinée. — 7. Corps du pubis et surface articulaire concourant à former la symphyse pubienne. — 8. Lieu d'union des branches descendante du pubis et ascendante de l'ischion. — 9. Trou sous-pubien.

Fig. 6. Bassin en général.

Il est formé, en arrière, par le sacrum et le coccyx; sur les côtes et en avant, par les os iliaques.

1. Éminence ilio-pectinée. — 2. Branche horizontale du pubis. — 3. Arcade du pubis. — 4. Détroit supérieur du bassin.

OSTÉOLOGIE PL. 10.

Fig. 1. Omoplate (*face postérieure*).

1. Fosse sus-épineuse. — 2 et 3. Épine de l'omoplate et apophyse acromion. — 4. Fosse sous-épineuse. — 5. Apophyse coracoïde. — 6. Échancrure coracoïdienne.

Fig. 2. Omoplate (*face antérieure*).

1. Fosse sous-scapulaire. — 2. Épine de l'omoplate, terminée par l'acromion. — 3. Apophyse coracoïde.

Fig. 3. Omoplate vue par le bord externe ou axillaire.

1. Bord axillaire. — 2. Cavité glénoïde surmontée par l'apophyse coracoïde.

Fig. 4. Humérus vu en avant.

1. Tête et col de l'humérus. — 2. Petite tubérosité. — 3. Grosse tubérosité. — 4. Coulisse bicipitale. — 5. Bord antérieur de l'humérus. — 6. Cavité coronoïdienne. — 7. Épitrochlée. — 8. Trochlée humérale. — 9. Petite tête ou condyle de l'humérus. — 10. Épicondyle.

Fig. 5. Humérus (*face postérieure*).

1. Col anatomique. — 2. Col chirurgical. — 3. Face postérieure. — 4. Cavité olécranienne.

Fig. 6. Extrémité ou épiphyse supérieure de l'humérus, comprenant la tête et les deux tubérosités.

Fig. 7. Extrémité ou épiphyse inférieure de l'humérus, comprenant la trochlée et l'épitrochlée, le condyle et l'épicondyle.

Fig. 8. Cubitus et radius mis en rapport l'un avec l'autre, et vus en arrière.

1. Cubitus. — 2. Radius.

Fig. 9. Extrémité supérieure du cubitus en avant.

1. Grande cavité sigmoïde. — 2. Petite cavité sigmoïde.

Fig. 10. Extrémité supérieure du cubitus vue en dehors.

1. Apophyse olécrane. — 2. Apophyse coronoïde. — 3. Petite cavité sigmoïde.

Fig. 11. Extrémité supérieure du cubitus vue en dedans.

Fig. 12. Extrémité supérieure du radius.

1. Tête du radius. — 2. Col. — 3. Tubérosité bicipitale.

Fig. 13. Extrémité inférieure du radius vue en dessous.

Fig. 14. Extrémité inférieure des deux os de l'avant-bras.

1. Petite tête du cubitus. — 2. Apophyse styloïde du cubitus. — 3. Apophyse styloïde du radius.

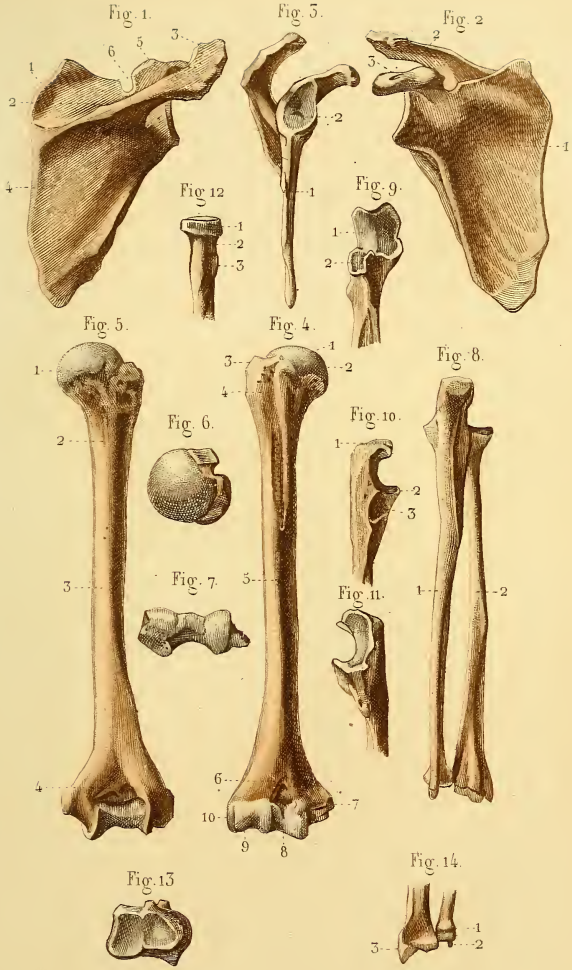

Gerbié del. et sc

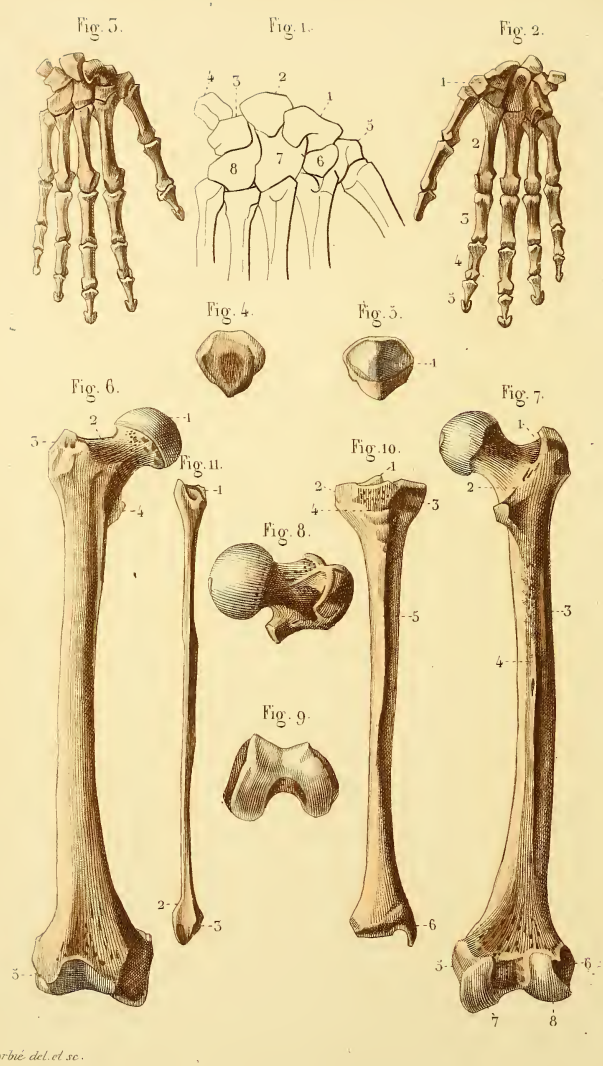

Corbié del. et sc.

OSTÉOLOGIE PL. 11

Fig. 1. Os du carpe vus en arrière.

Ces os forment deux rangées. Dans la première on trouve : 1. le scaphoïde ; — 2. le semi-lunaire ; — 3. le pyramidal ; — 4. l'os pisiforme. — Dans la seconde on trouve : 5. le trapèze ; — 6. le trapézoïde ; — 7. le grand os, — et 8. l'os crochu.

Fig. 2. Os de la main vus en avant.

1. Os du carpe. — 2. Deuxième os du métacarpe. Les trois derniers sont parallèles. Le premier en est écarté. — 3. Première phalange de l'indicateur. — 4. Deuxième phalange. — 5. Troisième phalange. — Le pouce n'a point de phalange moyenne.

Fig. 3. Os de la main vus en arrière.

Fig. 4. Rotule vue en avant.

Fig. 5. Rotule vue en arrière.

1. Facette articulaire.

Fig. 6. Fémur (*face antérieure*).

1. Tête du fémur. — 2. Col. — 3. Grand trochanter. — 4. Petit trochanter. — 5. Partie antérieure de la trochlée fémorale.

Fig. 7. Fémur vu en arrière.

1. Cavité digitale du grand trochanter. — 2. Ligne oblique qui unit les deux trochanters. — 3. Attache du grand fessier. — 4. Ligne âpre du fémur sur laquelle se voit le principal trou nourricier de l'os. — 5. Tubérosité interne. — 6. Tubérosité externe. — 7. Condyle interne. — 8. Condyle externe.

Fig. 8. Extrémité supérieure du fémur vue en dessus.

Fig. 9. Extrémité inférieure du fémur vue en dessous.

Fig. 10. Tibia vu en avant.

1. Épine du tibia. — 2. Tubérosité interne. — 3. Tubérosité externe. — 4. Tubérosité antérieure. — 5. Crête du tibia. — 6. Malléole interne.

Fig. 11. Péroné droit vu en avant.

1. Tête du péroné. — 2. Extrémité inférieure ou malléole externe. — 3. Facette articulaire.

OSTÉOLOGIE PL. 12.

Fig. 1. Extrémité supérieure du tibia vue en dessous.

1. Épine du tibia. — 2. Facette articulaire interne. — 3. Facette articulaire externe.

Fig. 2. Extrémité inférieure du tibia vue en dessous.

On voit une facette articulaire à deux portions : horizontale et verticale.

Fig. 3. Les deux os de la jambe vus en avant dans leurs rapports naturels.

Ils offrent, en bas, la mortaise dans laquelle s'engage l'astragale. Cette mortaise est formée, à ses deux côtés, par les deux malléoles.

Fig. 4. Os de la jambe gauche vus en dehors.

Fig. 5. Os du tarse vus en dessus.

Ces os forment deux rangées. Dans la première on voit : 1. l'astragale, — 2. le calcanéum. — Dans la seconde on voit : 3. le scaphoïde, — 4. le premier cunéiforme, — 5. le second, — 6. le troisième, — 7. le cuboïde.

Fig. 6. Tarse droit vu en dehors et en dessus.

1. Grosse apophyse du calcanéum. — 2. Creux calcanéo-astragalien.

Fig. 7. Tarse droit vu dedans.

1. Petite apophyse du calcanéum. — 2. Tête de l'astragale.

Fig. 8. Calcanéum (*face supérieure*).

Fig. 9. Os du pied droit vus en dessus.

Cette figure offre successivement : 1. les os du tarse, — 2. les cinq os du métatarse, — 3. les cinq premières phalanges, — 4. les secondes phalanges des quatre derniers orteils, — 5. les cinq dernières phalanges. — Le gros orteil n'a pas de phalange moyenne.

Fig. 10. Os du pied droit vus en dessous.

1. Tubérosité interne du calcanéum. — 2. Tubérosité externe.

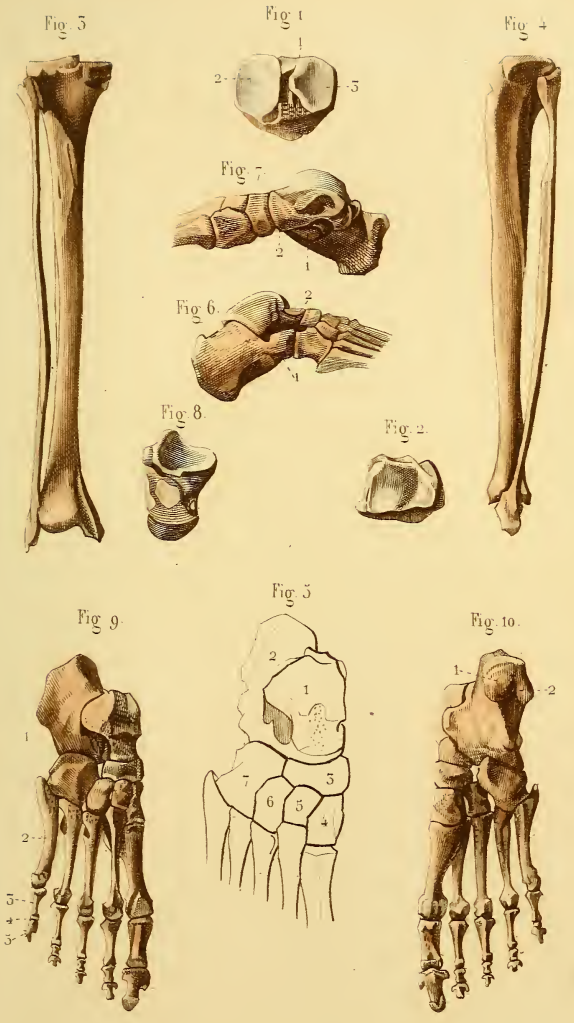

Corbié del. et sc.

Fig. 1.

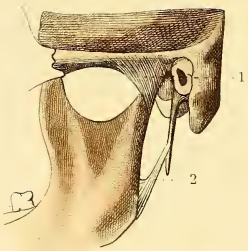

Fig. 2.

Fig. 3.

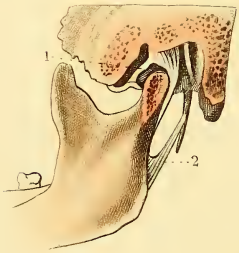

Fig. 4.

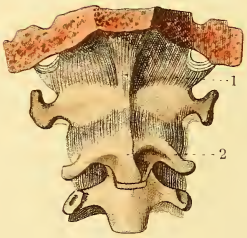

Fig. 6.

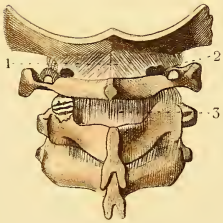

Fig. 5.

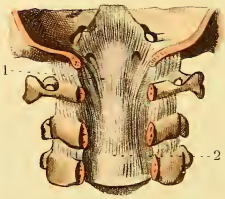

Corbié del. et sc.

SYNDESMOLOGIE PL. 1.

Fig. 1, 2 et 3. — Ces trois figures représentent l'articulation temporo-maxillaire.

Fig. 1. — 1. Ligament latéral externe. — 2. Ligament stylo-maxillaire.

Fig. 2. — 1. Ligament latéral interne. — 2. Ligament stylo-maxillaire.

Fig. 3. — L'articulation est vue en dehors et ouverte. On voit : — 1. le fibro-cartilage inter-articulaire; — 2. le ligament stylo-maxillaire.

Fig. 4. — 1. Ligament occipito-atloïdien antérieur, composé d'un faisceau médian fort et étroit, et d'un faisceau postérieur plus mince et plus large. — 2. Commencement du ligament vertébral commun antérieur.

Fig. 5. — 1. Ligament occipito-axoïdien. — 2. Commencement du ligament vertébral commun postérieur.

Fig. 6. — Elle offre la moitié postérieure du trou occipital et une portion du canal vertébral séparés de la moitié antérieure.

1. Ligament occipito-altoïdien postérieur. — 2. Un de ses bords concourant à former un trou pour le passage de l'artère vertébrale. — 3. Membrane qui unit les lames des deux premières vertèbres remplaçant le premier des ligaments jaunes.

SYNDESMOLOGIE PL. 2.

Fig. 1. — 1. Faisceau profond du ligament occipito-axoïdien. — 2. Un des ligaments odontoïdiens. — 3. Ligament transverse composé de deux faisceaux. — 4. Commencement du ligament vertébral commun postérieur.

Fig. 2. — Articulation du corps des vertèbres.

1. Portion moyenne du ligament vertébral commun antérieur. — 2 et 3. Portions latérales de ce ligament. — 4. Un des ligaments rayonnés des articulations costo-vertébrales.

Fig. 3. — Le canal vertébral est ouvert pour faire voir : 1. le ligament vertébral commun postérieur.

Fig. 4. Une vertèbre vue par sa face supérieure.

1. Fibres d'un ligament ou disque inter-vertébral. — 2. Substance gélatineuse de ce disque.

Fig. 5. — Le canal vertébral est ouvert pour faire voir plusieurs ligaments jaunes attachés aux lames des vertèbres.

1. Un des ligaments jaunes.

Fig. 6. — Une portion du ligament sus-épineux commun. — 2. Un des ligaments inter-épineux.

Pl. 14.

Fig. 1.

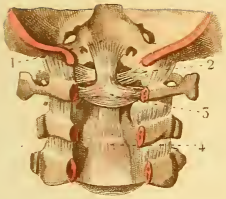

Fig. 2.

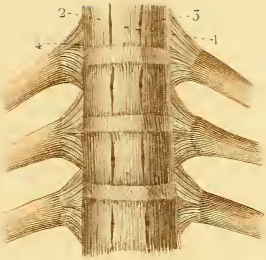

Fig. 3.

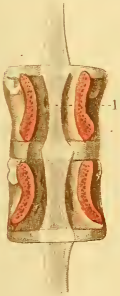

Fig. 4

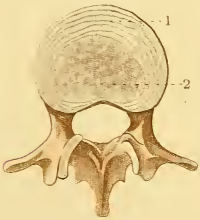

Fig. 5.

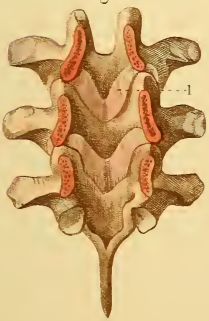

Fig. 6.

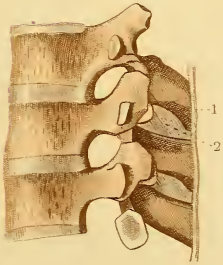

Corbie del. et sc.

Fig. 1.

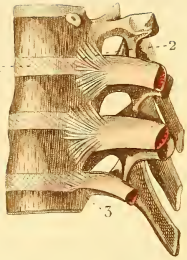

Fig. 2.

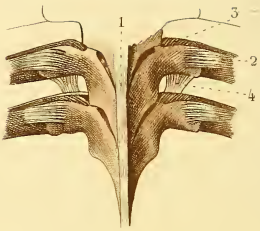

Fig. 4.

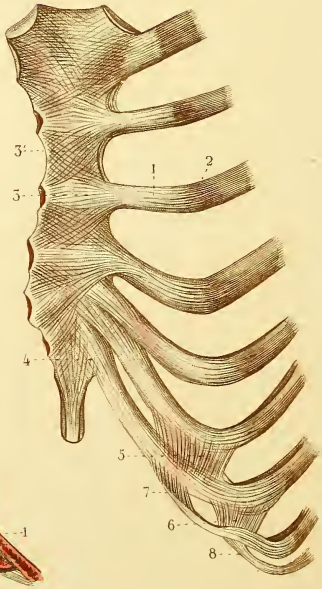

Fig. 3.

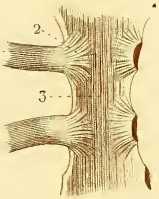

Fig. 5.

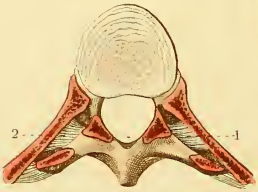

Corbie del. et sc

SYNDESMOLOGIE PL. 3.

Fig. 1. Articulations costo-vertébrales.

1. Un des disques inter-vertébraux. On voit les fibres entre-croisées s'étendre d'une vertèbre à l'autre. — 2. Ligament rayonné d'une articulation costo-vertébrale. — 3. Ligament inter-osseux d'une articulation costo-vertébrale.

Fig. 2. Articulations costo-transversaires.

1. Portion du ligament sus-épineux commun. — 2. Ligament costo-transversaire postérieur. — 3. Ligament costo-transversaire antérieur. — 4. Ligament costo-transversaire inférieur.

Fig. 3. — Une vertèbre et une portion postérieure de côte sciées horizontalement pour faire voir : 1 et 2. les ligaments costo-transversaires antérieurs.

Fig. 4. Articulations chondro-costales et chondro-sternales vues en avant.

1. Un cartilage costal. — 2. Ligne d'union de ce cartilage avec la côte. — 3. Ligament antérieur d'une articulation chondro-sternale. — 3'. Membrane antérieure du sternum formée par l'entre-croisement et l'union des ligaments antérieurs. — 4. Ligament chondro-xiphoïdien. — 5 et 6. Ligaments qui unissent les cartilages voisins des sixième, septième et huitième côtes par la partie moyenne. — 7 et 8. Ligaments qui unissent par leur extrémité antérieure le cartilage de la septième côte au cartilage de la huitième et le cartilage de la huitième à celui de la neuvième.

Fig. 5. Articulations chondro-sternales vues en arrière.

1. Un cartilage chondro-sternal. — 2. Un ligament postérieur. — 3. Membrane postérieure du sternum.

SYNDESMOLOGIE PL. 4

Fig. 1, 2, 3 et 4. Articulations du bassin.

Fig. 1. — 1. Fin du ligament vertébral commun antérieur s'étendant jusqu'à la troisième vertèbre du sacrum. — 2. Quelques fibres formant la membrane antérieure du sacrum. — 3. Ligament sacro-coccygien antérieur. — 4. Ligament iléo-lombaire. — 5. Ligament sacro-vertébral. — 6. Ligament sacro-iliaque antérieur. — 7. Grand ligament sacro-sciatique. — 8. Petit ligament sacro-sciatique.

Fig. 2. — 1. Partie inférieure du ligament sus-épineux commun. — 2. Ligament sacro-coccygien postérieur. — 3. Ligament iléo-lombaire. — 4. Ligament sacro-iliaque postérieur. — 5. Ligament sacro-épineux. — 6. Grand ligament sacro-sciatique. — 7. Petit ligament sacro-sciatique.

Fig. 3. Symphyse pubienne vue en avant.

1. Fibres croisées du ligament pubien antérieur. — 2. Ligament supérieur. — 3. Ligament inférieur triangulaire. — 4. Membrane obturatrice. — 5. Trou pour le passage des vaisseaux et nerfs obturateurs.

Fig. 4. Symphyse pubienne vue en arrière.

Fig. 1

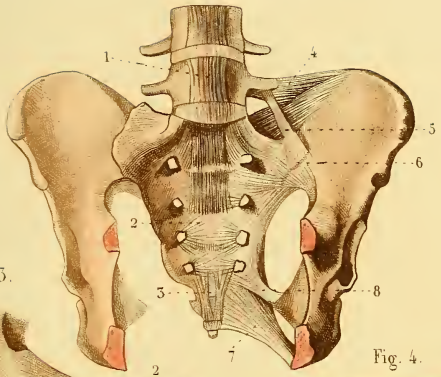

Fig. 3.

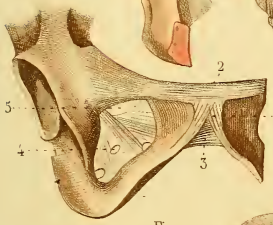

Fig. 4.

Fig. 2.

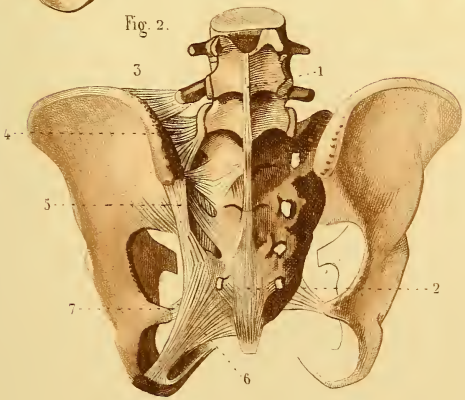

Corbié del et sc

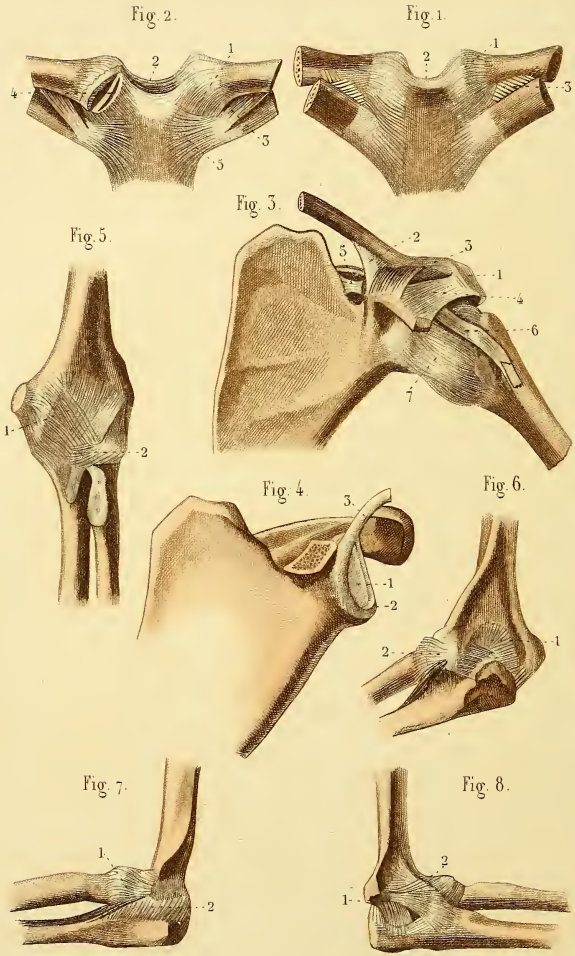

Corbié del. et sc.

SYNDESMOLOGIE PL. 5.

Fig. 1. Articulation sterno-claviculaire en arriere.

1. Ligament postérieur. — 2. Fibres étendues d'une clavicule à l'autre, constituant le ligament inter-claviculaire. — 3. Ligament costo-claviculaire.

Fig. 2. Articulation sterno-claviculaire en avant.

1. Ligament antérieur. — 2. Ligament inter-claviculaire. — 3. Ligament costo-claviculaire. — 4. Articulation ouverte, laissant voir le fibro-cartilage inter-articulaire. — 5. Un des ligaments rayonnés antérieurs.

Fig. 3. Articulations scapulo-claviculaire et scapulo-humérale.

1. Articulation acromio-claviculaire. — 2 et 3. Ligament coraco-claviculaire, composé d'un faisceau conoïde et d'un faisceau trapézoïde. — 4. Ligament coraco-acromien. — 5. Ligament coracoïdien. — 6. Tendon du biceps enveloppé d'une espèce de capsule. — 7. Ligament capsulaire de l'articulation scapulo-humérale.

Fig. 4. — 1. Cavité glénoïde. — 2. Bourrelet glénoïdien. — 3. Tendon du biceps continu avec ce bourrelet.

Fig. 5. Articulation huméro-cubitale en avant.

1. Ligament antérieur composé de fibres à plusieurs directions, continu avec les ligaments latéraux. — 2. Ligament annulaire du radius.

Fig. 6. Articulation huméro-cubitale vue en arrière

1. Ligament postérieur composé de plusieurs faisceaux. — 2. Ligament externe.

Fig. 7. Articulation huméro-cubitale en dehors.

1. Ligament externe. — 2. Partie du ligament postérieur.

Fig. 8. Articulation huméro-cubitale en dedans.

1. Ligament interne. — 2. Ligament externe.

SYNDESMOLOGIE PL. 6.

Fig. 1. ARTICULATIONS DES DEUX OS DE L'AVANT-BRAS ENTRE EUX.

1. Ligament inter-osseux. — 2. Ligament rond, ou corde de Weibrecht. — 3. Ligament annulaire du radius. — 4. Ligament antérieur de l'articulation radio-cubitale inférieure.

Fig. 2. — 1. Extrémité supérieure du cubitus. — 2. Ligament rond dans lequel la tête du radius est engagée.

Fig. 3. EXTRÉMITÉ INFÉRIEURE DES DEUX OS DE L'AVANT-BRAS VUE EN DESSOUS POUR MONTRER LE LIGAMENT TRIANGULAIRE.

Fig. 4. LIGAMENTS ANTÉRIEURS DE L'EXTRÉMITÉ INFÉRIEURE DE L'AVANT-BRAS, DU CARPE ET DU MÉTACARPE.

1. Ligament antérieur de l'articulation radio-cubitale inférieure. — 2. Ligament antérieur de l'articulation radio-carpienne. — 3. Ligament externe. — 4. Ligament interne. — 5. Os pisiforme d'où partent plusieurs ligaments. — 5'. Apophyse unciforme de l'os crochu. — 6. Grand os d'où partent des fibres ligamenteuses pour la plupart des os du carpe et du métacarpe. — 7. Ligament capsulaire du trapèze et du premier os métacarpien. — 8. Un des ligaments palmaires qui unissent les extrémités supérieures des quatre derniers métacarpiens. — 9. Ligament palmaire transverse commun. — 10. Ligament latéral de l'articulation métacarpo-phalangienne du pouce.

Fig. 5. LIGAMENTS POSTÉRIEURS DE L'EXTRÉMITÉ INFÉRIEURE DE L'AVANT-BRAS, DU CARPE ET DU MÉTACARPE.

1. Ligament postérieur de l'articulation radio-carpienne. — 2. Ligament externe. — 3. Ligament interne. — 4. Ligaments postérieurs du carpe. — 5. Un des ligaments postérieurs du carpe et du métacarpe. — 6. Ligament du trapèze et du second os métacarpien. — 7. Un des ligaments dorsaux qui unissent les quatre derniers métacarpiens.

Fig. 6. — Cette figure montre les ligaments latéraux de l'articulation métacarpo-phalangienne et des articulations phalangiennes d'un doigt.

Fig. 7. — Elle montre : 1 et 2. Ligaments antérieurs des articulations phalangiennes d'un doigt.

Fig. 8. — Elle montre les ligaments latéraux des articulations métacarpo-phalangiennes et phalangiennes.



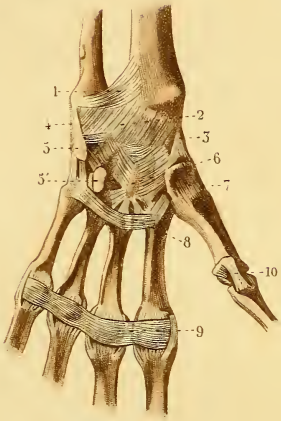

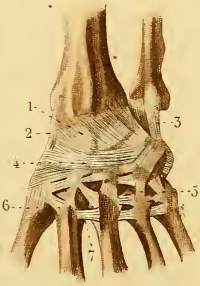

Corbié del. et sc.

Fig. 1.

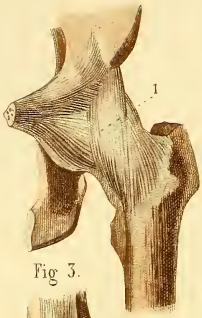

Fig. 2.

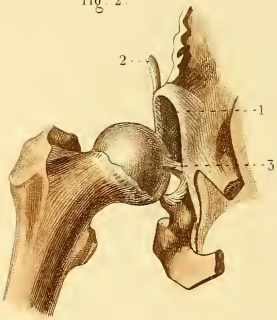

Fig. 3.

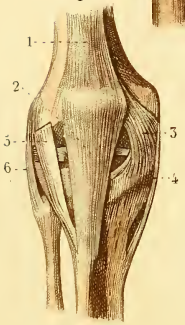

Fig. 7.

Fig. 4.

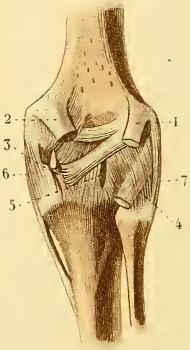

Fig. 5.

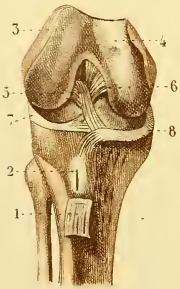

Fig. 6.

Corbié del. et sc.

SYNDESMOLOGIE PL. 7.

Fig. 1. Articulation coxo-fémorale.

1. Ligament capsulaire.

Fig. 2. Articulation coxo-fémorale dont le ligament capsulaire est détruit.

1. Bourrelet, ou ligament cotyloïdien. — 2. Tendon du droit antérieur de la cuisse continu avec ce ligament. — 3. Ligament rond.

Fig. 3. Articulation fémoro-tibiale.

1. Tendon du muscle triceps fémoral. — 2. Ligament rotulien. — 3. Ligament latéral interne de la rotule. — 4. Ligament interne de l'articulation fémoro-tibiale. — 5. Tendon de l'aponévrose *fascia lata*, faisant les fonctions de ligament. — 6. Ligament externe de l'articulation fémoro-tibiale.

Fig. 4. Articulation fémoro-tibiale vue en arrière.

1 et 2. Tendons coupés des muscles jumeaux. — 3. Tendon coupé du muscle demi-membraneux, d'où partent trois faisceaux. — 4. Tendon du muscle poplité. — 5. Ligament postérieur. — 6. Bord postérieur du ligament interne. — 7. Ligament externe.

Fig. 5. Articulation fémoro-tibiale a l'intérieur.

1. Tendon du ligament rotulien coupé et renversé. — 2. Petite bourse synoviale. — 3 et 4. Condyles externe et interne du fémur. — 5 et 6. Ligaments croisés antérieur et postérieur. — 7 et 8. Fibro-cartilages.

Fig. 6. Extrémité supérieure du tibia vue en dessus.

1 et 2. Ligaments croisés antérieur et postérieur coupés. — 3. Fibro-cartilage interne. — 4. Fibro-cartilage externe.

Fig. 7. Articulations péronéo-tibiales vues en avant.

1. Ligaments inter-osseux. — 2. Ouverture qui donne passage à des vaisseaux. — 3. Ligament péronéo-tibial antérieur et supérieur. — 4. Ligament péronéo-tibial antérieur et inférieur.

SYNDESMOLOGIE PL. 8.

Fig. 1. ARTICULATION TIBIO-TARSIENNE EN AVANT.

1. Ligament péronéo-tibial inférieur et antérieur. — 2. Ligament antérieur de l'articulation tibio-tarsienne. — 3. Ligament interne. — 4. Ligament externe et antérieur. — 5. Ligament externe et moyen.

Fig. 2. ARTICULATION TIBIO-TARSIENNE EN ARRIÈRE.

1. Ligament péronéo-tibial postérieur et inférieur. — 2. Fibres de renforcement étendues entre les deux malléoles. — 3. Ligament postérieur. — 4 et 5. Faisceaux du ligament interne. — 6. Ligament externe et postérieur. — 7. Ligament externe et moyen. — 8. Petit ligament interne du calcanéum et de l'astragale. — 9. Ligament postérieur du calcanéum et de l'astragale.

Fig. 3. LIGAMENTS DORSAUX DU TARSE ET DU MÉTATARSE.

1 et 2. Faisceaux ligamenteux situés dans le creux calcanéo-astragalien. — 3. Ligaments calcanéo-scaphoïdien et calcanéo-cuboïdien formant une espèce d'Y. — 4. Ligament calcanéo-cuboïdien supérieur. — 5. Scaphoïde d'où partent des ligaments pour le calcanéum, pour les trois cunéiformes et pour le cuboïde. — 6. Un des ligaments dorsaux des os cunéiformes. — 7. Ligament du premier cunéiforme et du premier os métatarsien. — 8. Second os métatarsien d'où partent trois ligaments pour les os cunéiformes. — 9. Os cuboïde d'où partent des ligaments pour les troisième, quatrième et cinquième métatarsiens. — 10. Ligament du troisième os cunéiforme et du troisième métatarsien. — 11. Un des ligaments qui unissent l'extrémité supérieure des os métatarsiens.

Fig. 4. LIGAMENTS PLANTAIRES DU TARSE ET DU MÉTATARSE.

1. Ligament calcanéo-scaphoïdien. — 2. Ligament calcanéo-cuboïdien. — 3. Divers faisceaux ligamenteux, dont quelques-uns sont une continuation du tendon du jambier postérieur. — 4. Faisceaux ligamenteux transverses communs. — 5. Ligament du premier os cunéiforme et du premier métatarsien. — 6. Un des ligaments transverses qui unissent l'extrémité postérieure des os métatarsiens. — 7. Ligament transverse commun de l'extrémité antérieure des os métatarsiens.

Fig. 5. — 1. Os sésamoïdes de l'articulation métacarpo-phalangienne du gros orteil. — 2. Ligament antérieur d'une articulation phalangienne.

Fig. 6. — 1 et 2. Ligaments latéraux d'une articulation phalangienne.

Fig. 7. — 1. Ligament latéral d'une articulation phalangienne.

Fig. 1.

Fig. 5.

Fig. 6.

Fig. 2.

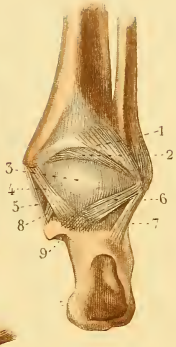

Fig. 7.

Fig. 3.

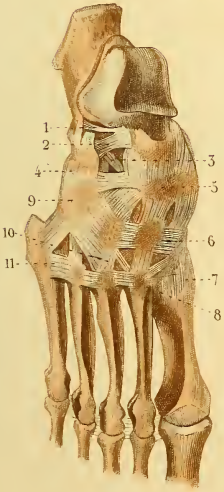

Fig. 4.

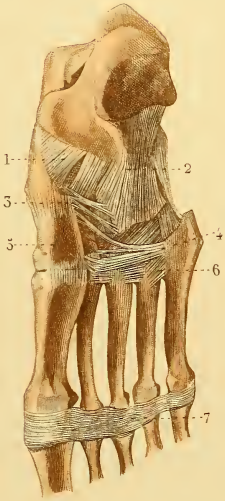

Fig. 1.

Fig. 3.

Fig. 2.

Léveillé del. *Lebrun sc.*

MYOLOGIE PL. 1.

Fig. 1. Tête vue du côté droit, présentant les muscles superficiels.

A. Sternomastoïdien et — B. trapèze réunis supérieurement par une aponévrose. — C. Splénius.

1. Aponévrose épicrânienne. — 2 et 3. Muscles frontal et pyramidal du nez, qui en est une dépendance. — 4. Occipital. — 5. Auriculaire supérieur. — 6. Auriculaire postérieur. — 7. Auriculaire antérieur. — 8. Orbiculaire des paupières. — 9. Triangulaire du nez. — 10. Élévateur commun de l'aile du nez et de la lèvre supérieure. — 11. Élévateur propre de la lèvre supérieure. — 12. Petit zygomatique. — 13. Grand zygomatique. — 14. Peaucier du cou. — 14′. Portion supérieure du peaucier, constituant le *musculus risorius Sanctorini*. — 15. Triangulaire de la lèvre inférieure. — 16. Carré de la lèvre inférieure. — 17. Releveur du menton. — 18. Orbiculaire des lèvres. — 19. Portion du buccinateur. — 20. Masséter.

Fig. 2. Tête vue du côté droit, présentant des muscles subjacents.

A. Masséter coupé. — B. Articulation temporo-maxillaire, ligament latéral externe.

1. Muscle temporal. — 2. Sourcilier. — 3. Muscle grand, oblique, et sa poulie réflexion. — 4. Releveur de la paupière supérieure. — 5. Triangulaire du nez. — 6. Abaisseur de l'aile du nez. — 7. Canin continu avec le triangulaire de la lèvre inférieure coupé. — 8. Buccinateur traversé par le canal parotidien ou de Sténon, se continuant avec l'orbiculaire des lèvres. — 9. Carré de la lèvre inférieure. — 10. Releveur du menton.

Fig. 3. Portion antérieure de l'orbite du côté droit.

1. Partie antérieure du globe de l'œil. — 2 et 2′. Paupières coupées et tirées en avant. — 3 et 3′. Les deux faisceaux du muscle lacrymal ou de Horner.

MYOLOGIE PL. 2.

Fig. 1. OEIL DROIT ET SES MUSCLES.

1. Muscle droit supérieur. — 2. Droit inférieur. — 3. Droit interne. — 4. Grand oblique engagé dans sa poulie de réflexion. — 5. Petit oblique.

Fig. 2. OEIL DROIT VU EN ARRIÈRE AVEC LES QUATRE MUSCLES DROITS ÉTENDUS ET LES DEUX MUSCLES OBLIQUES, CONTINUS EN ARRIÈRE PAR LEUR APONÉVROSE D'INSERTION.

Fig. 3. — Cette figure montre les muscles ptérygoïdiens du côté gauche.

1. Muscle ptérygoïdien externe. — 2. Ptérygoïdien interne.

Fig. 4. MUSCLES SUPERFICIELS DU COU (*côté gauche*).

1. Muscle peaucier. — 2. Quelques fibres continues avec celles du muscle peaucier, formant le *musculus risorius* Santorini. — 3. Sterno-mastoïdien. — 4. Trapèze. — 5. Splénius. — 6. Triangle cervical, formé, en avant, par le sterno-mastoïdien; en arrière, par le trapèze; en bas, par la clavicule.

Pl. 22.

Fig. 1

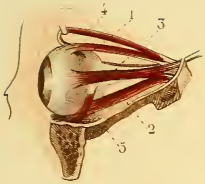

Fig. 3

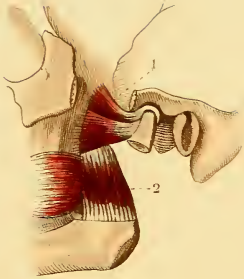

Fig. 2.

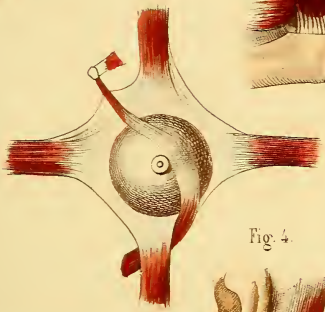

Fig. 4.

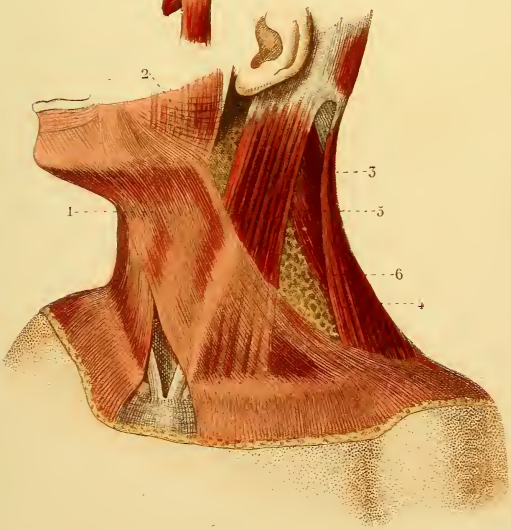

Corbié del. et sc.

Pl. 23.

Fig 1.

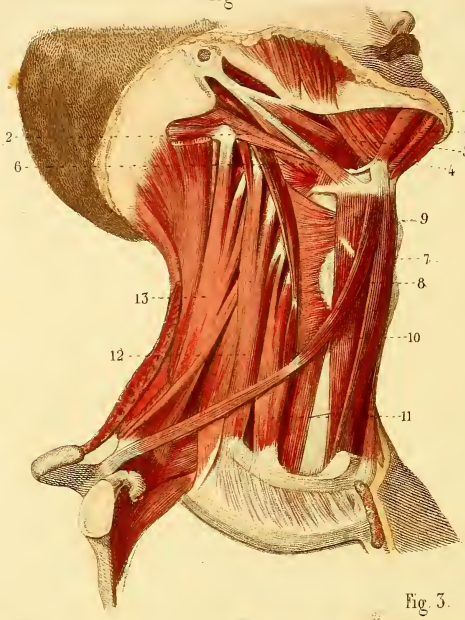

Fig. 2.

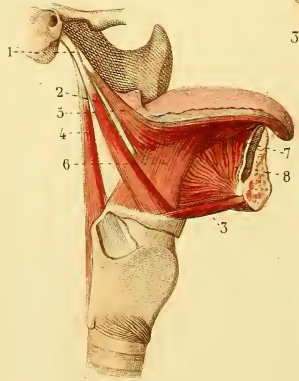

Fig. 3.

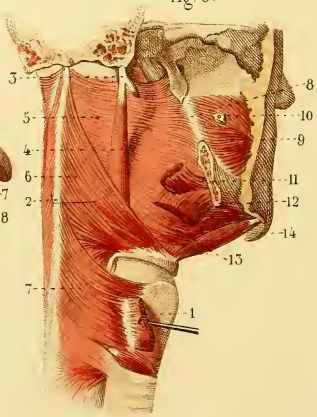

Léveillé del. *Choubard sc*

MYOLOGIE PL. 3.

Fig. 1. Muscles sus et sous-hyoidiens (*côté droit*).

1. Ventre-antérieur, et — 2. Ventre-postérieur du muscle digastrique. — 3. Mylo-hyoïdien. — 4. Stylo-hyoïdien. — 5. Styloglosse. — 6. Stylo-pharyngien. — 7. Sterno-hyoïdien. — 8. Omoplato-hyoïdien. — 9. Thyro-hyoïdien. — 10. Sterno-thyroïdien. — 11. Scalène antérieur. — 12. Scalène postérieur.

Fig. 2. Muscles de la langue (*côté droit*).

1. Apophyse styloïde du temporal. — 2. Stylo-hyoïdien. — 3. Génio-hyoïdien. — 4. Stylo-pharyngien. — 5. Styloglosse — 6. Hyoglosse. — 7. Lingual. — 8. Génioglosse.

Fig. 3. Muscles du pharynx vus a droite et en arrière.

1. Muscle sterno-thyroïdien. — 2. Raphé des muscles pharyngiens en arrière. — 3. Apophyse styloïde. — 4. Muscle stylo-pharyngien. — 5. Constricteur supérieur. — 6. Constricteur moyen. — 7. Constricteur inférieur. — 8. Aponévrose buccinato-pharyngienne. — 9. Buccinateur. — 10. Conduit parotidien. — 11 et 12. Muscles stylo-glosse et hyo-glosse coupés. — 13. Fibres postérieures du génio-glosse se continuant avec le constricteur supérieur du pharynx. — 14. Génio-hyoïdien.

MYOLOGIE PL. 4.

Fig. 1. — La partie antérieure de la tête est détachée de la colonne vertébrale, et le pharynx est ouvert en arrière pour montrer les muscles du voile du palais et de la partie postérieure du larynx.

1. Muscle péristaphylin interne. — 2. Péristaphylin externe. — 3. Muscle azygos. — 3'. Amygdale. — 4. Glosso-staphylin. — 5. Pharyngo-staphylin. — 6. Un des muscles crico-aryténoïdiens postérieurs. — 7. Muscle aryténoïdien composé de faisceaux croisés et d'un faisceau transverse.

Fig. 2. — Cette figure montre les muscles supérieurs du voile du palais dans une proportion plus forte.

1. Muscle ptérygoïdien externe. — 2. Péristaphylin interne. — 3 et 4. Péristaphylins externes. — 5. Muscle azygos, divisé en deux faisceaux qu'on nomme muscles palato-staphylins. — 6. Extrémité supérieure du muscle pharyngo-staphylin.

Fig. 3. Langue vue en dessous.

1. Muscle styloglosse. — 2. Hyoglosse. — 3. Muscle lingual. — 4. Extrémité inférieure d'un muscle génioglosse détachée de l'apophyse géni. — 5. Partie antérieure de ce muscle. — 6. Partie postérieure. — 7. Sillon qui sépare les deux muscles génioglosses.

Fig. 4. Larynx vu de coté et dont une portion du cartilage thyroide a été enlevée.

1. Muscle crico-aryténoïdien postérieur. — 2. Muscle crico-aryténoïdien latéral. — 3. Muscle thyro-aryténoïdien. — 4. Quelques fibres constituant un petit muscle aryténo-épiglottique.

Fig. 1.

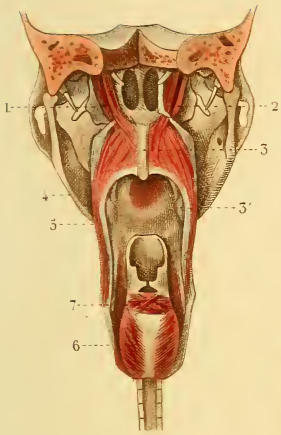

Fig. 3.

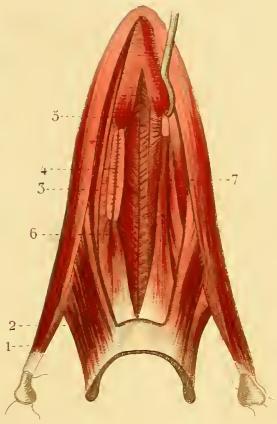

Fig. 2.

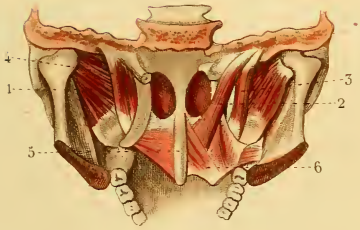

Fig. 4.

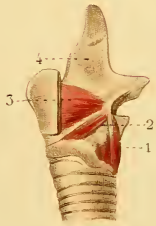

Corbié del. et sc.

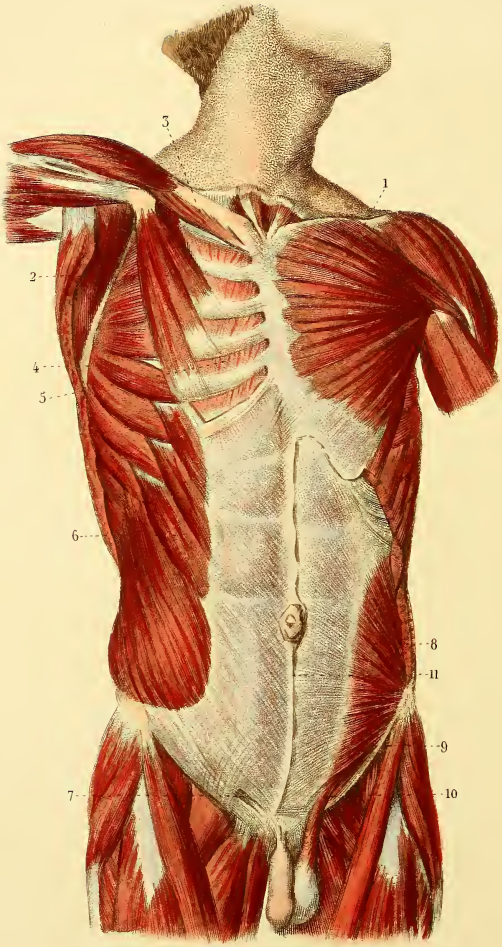

Leveillé del. *Annedouche sc.*

MYOLOGIE PL. 5.

Muscles superficiels de la partie antérieure du tronc.

1. Grand pectoral séparé du deltoïde par un petit espace. — 2. Petit pectoral. — 3. Sous-clavier. — 4. Grand dentelé. — 5. Un intercostal interne. — 6. Grand oblique. — 7. Anneau inguinal. — 8. Petit oblique. — 9. Aponévrose du grand oblique renversée. — 10. Crémaster. — 11. Ligne blanche.

MYOLOGIE PL. 6.

Fig. 1. Muscles de l'abdomen.

1. Muscle petit oblique dont l'aponévrose est divisée en : — 2. feuillet antérieur coupé et renversé, — et en : 3. feuillet postérieur qui n'atteint que le quart inférieur du muscle droit. — 4. Transverse dont l'aponévrose est divisée en : — 5. feuillet supérieur qui passe derrière le muscle droit, — et en : 6. feuillet inférieur qui passe devant. — 7. Pyramidal de l'abdomen. — 8. Droit abdominal. — 9. Ligne blanche.

Fig. 2. Muscles des parties génitales chez l'homme.

1. Muscle ischio-caverneux. — 2. Muscles bulbo-caverneux unis par un raphé. — 3. Transverse du périnée, divisé en deux faisceaux. — 4. Constricteur de l'anus. — 5. Releveur de l'anus.

Fig. 1.

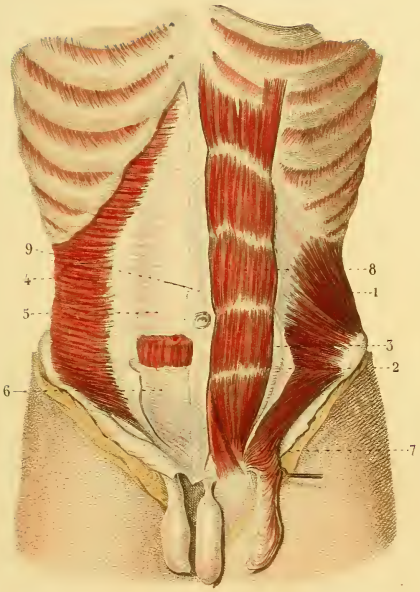

Fig. 2.

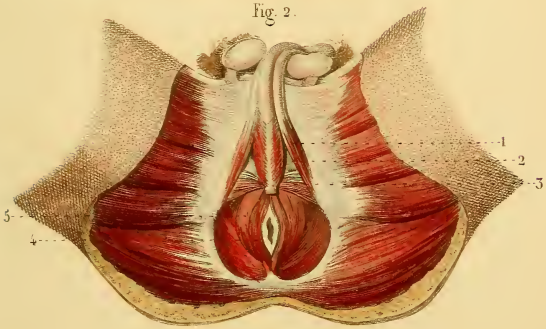

Léveillé del. *Choubard sc.*

Pl. 27.

Fig. 1.

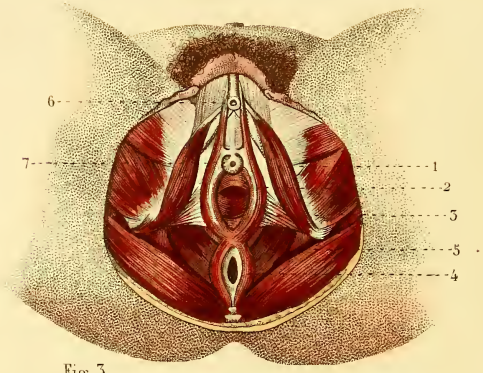

Fig. 3.

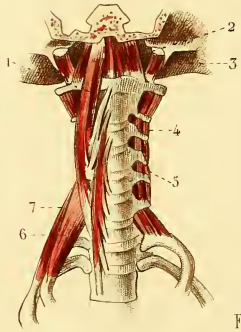

Fig. 2.

Fig. 4

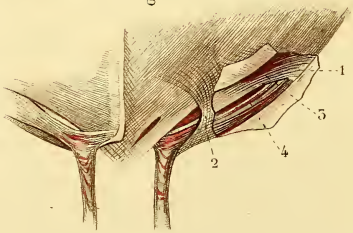

Gerbié del. et sc.

MYOLOGIE PL. 7.

Fig. 1. Muscles des parties génitales chez la femme.

1. Muscle ischio-caverneux. — 2. Constricteur de la vulve. — 3. Transverse du périnée. — 4. Constricteur de l'anus. — 5. Releveur de l'anus. — 6. Clitoris. — 7. Méat urinaire.

Fig. 2. Muscle triangulaire du sternum.

Fig. 3. Cette figure offre les muscles antérieurs de la portion cervicale de la colonne vertébrale.

1. Grand droit antérieur de la tête. — 2. Petit droit antérieur de la tête. — 3. Droit latéral de la tête. — 4 et 5. Muscles intertransversaires. — 6. Scalène antérieur. — 7. Scalène postérieur.

Fig. 4. Vue du canal inguinal en avant.

1. Aponévrose du grand oblique fendue au-dessus du pli de l'aine et renversée en sens inverse.—2. *Fascia intercolumnaris.*— 3. Bord inférieur du petit oblique. — 4. Crémaster, dont les fibres se continuent avec les fibres à anse du cordon spermatique.

MYOLOGIE PL. 8.

DIAPHRAGME. MUSCLES DES LOMBES, etc.

Fig. 1. — 1. Appendice xyphoïde soulevé par une erigne. — 2. Centre phrénique. — 3. Ouverture de la veine cave inferieure. — 4, 4. Fibres charnues latérales. — 5. OEsophage et ouverture qui lui donne passage. — 6. Pilier droit du diaphragme. — 6′. Pilier gauche. — 7. Ouverture aortique, complétée en dessous par quelques fibres des piliers qui s'entre-croisent. — 8, 8. Trous pour le passage des nerfs splanchniques. — 9. Arcade fibreuse sous laquelle passent les muscles petit et grand psoas. — 10. Petit psoas. — 11. Grand psoas. — 12. Arcade sous laquelle passe le muscle carré des lombes (aponévrose cintrée du diaphragme). — 13. Carré des lombes.

Fig. 2. — 1. Appendice xyphoïde. — 2. Faisceaux du diaphragme à travers lesquels le tissu cellulaire du médiastin se continue avec celui de l'abdomen. — 3, 3. Attaches du diaphragme aux cartilages costaux.

Fig. 3. — 1. Petit psoas. — 1′. Expansion aponévrotique du tendon du petit psoas coupé. — 2. Grand psoas. — 2′. Extrémité inférieure du grand psoas coupé. — 3. Carré des lombes caché en partie par les muscles psoas. — 3′. Carré des lombes à découvert. — 4, 4. Trous vasculaires. — 5, 5. Muscles intertransversaires des lombes. — 6. Muscle iliaque. — 7. Muscle obturateur.

Fig. 1.

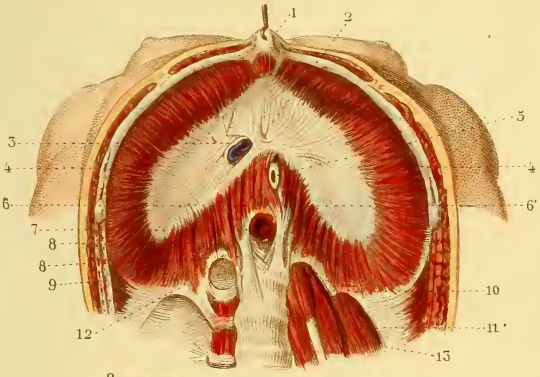

Fig. 2.

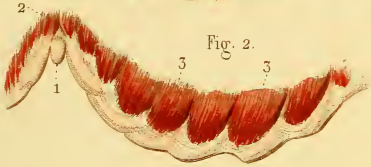

Fig. 3.

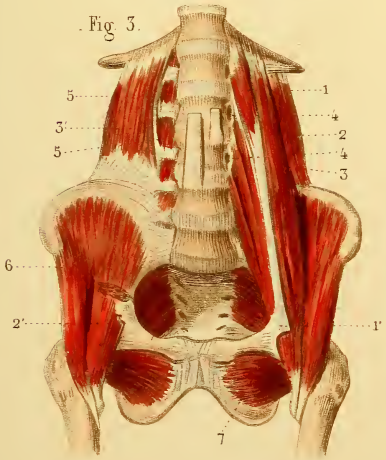

Léveillé del. *Davesne sc.*

Pl. 29.

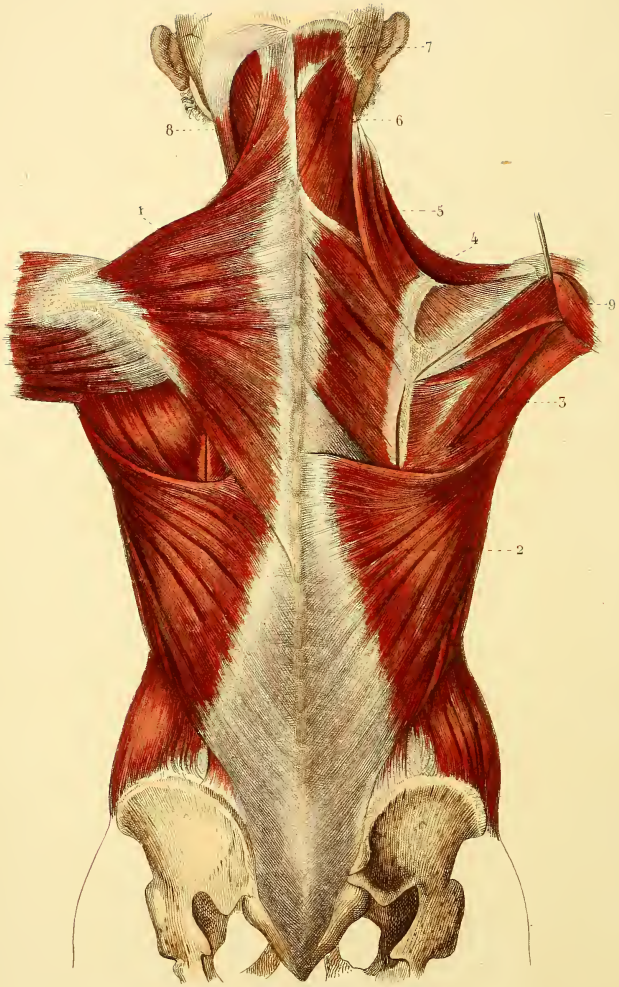

Corbié del et sc

MYOLOGIE PL. 9.

MUSCLES SUPERFICIELS DE LA PARTIE POSTÉRIEURE DU TRONC.

1. Trapèze. — 2. Grand dorsal. — 3. Grand rond. — 4. Rhomboïde. — 5. Angulaire de l'omoplate. — 6. Splénius. — 7. Extrémité supérieure du grand complexus. — 8. Sterno-mastoïdien. — 9. Deltoïde soulevé.

MYOLOGIE PL. 10.

Muscles profonds de la partie postérieure du tronc.

1. Petit dentelé postérieur et supérieur. — 1'. Intercostal. — 2. Petit dentelé postérieur et inférieur. — 3. Aponévrose du petit oblique, faisant suite au muscle petit dentelé postérieur et inférieur. — 4. Aponévrose vertébrale à la partie externe de laquelle on voit quelques tendons du sacro-lombaire. — 5. Splénius. — 6. Sacro-lombaire porté en dehors. — 6'. Portion supérieure du sacro-lombaire, faisceau cervical descendant. — 7. Partie inférieure du long dorsal. — 8. Tendons internes du long dorsal attachés aux apophyses transverses. — 9. Tendon interne du long dorsal coupé et porté en dehors. — 9'. Tendon de ce muscle attaché à une apophyse transverse. — 10, 10. Tendons externes attachés à l'espace compris entre la tubérosite costale et l'angle costal. — 11. Transversaire du cou et du dos, tiré en dehors par une érigne. — 12. Petit complexus. — 13. Grand complexus. — 14. Transversaire épineux. — 15. Épino-épineux de Winslow. — 16. Muscles inter-épineux cervicaux.

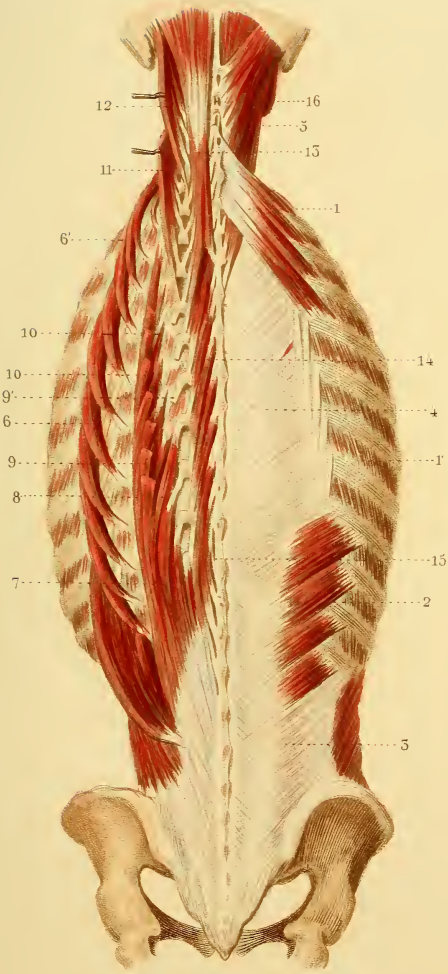

Davesne sc

Fig. 2.

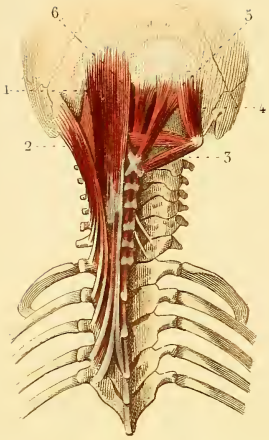

Fig. 3.

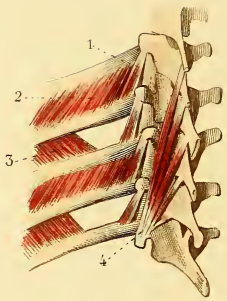

Fig. 1.

Corbié del. et sc.

MYOLOGIE PL. 11.

Fig. 1. — 1. Splénius, faisceau occipital. — 2. Faisceau cervical de ce muscle. — 3. 5. Grand complexus. — 4. Petit complexus.

Fig. 2. Muscles profonds et postérieurs du cou.

1. Petit complexus. — 2. Grand complexus. — 3. Grand droit. — 4. Petit droit. — 5. Grand oblique. — 6. Petit oblique.

Fig. 3. — Cette figure représente quelques vertèbres et la partie oblique postérieure des côtes correspondantes. Elle doit être examinée après les divers faisceaux qui composent le sacro-spinal.

1. Un des muscles intercostaux externes dans ses rapports avec un muscle. — 2. Surcostal externe. — 3. Intercostal interne. — 4. Cinq faisceaux du muscle transversaire épineux partant d'une apophyse transverse unique, et allant se rendre, successivement et suivant l'ordre de position, à la lame d'une vertèbre au-dessus, à l'union d'une lame vertébrale avec une apophyse épineuse d'une seconde vertèbre, à la base de l'apophyse semblable d'une troisième, au milieu d'une quatrième, et enfin au sommet d'une cinquième vertèbre.

MYOLOGIE PL. 12.

Fig. 1. — 1. Muscle deltoïde. Son tendon se continue avec l'aponévrose brachiale.

Fig. 2. Muscles postérieurs de l'épaule.

1. Muscle sus-épineux. — 2. Sous-épineux. — 3. Petit rond. — 4. Grand rond. — 5. Extrémité du grand dorsal.

Fig. 3. Muscles antérieurs du scapulum et du bras.

1. Muscle sous-scapulaire. — 2. Biceps brachial. — 3. Coraco-brachial. — 4. Brachial antérieur. — 5. Extrémité du grand pectoral. — 6. Grand rond. — 7. Portion interne du triceps brachial. — 8. Expansion aponévrotique du biceps qui va se perdre dans l'aponévrose brachiale.

Fig. 4.— 1. Extrémité du deltoïde embrassée par le brachial antérieur. — 2. Brachial antérieur.

Fig. 5. — 1. Portion du deltoïde. — 2. Triceps brachial. — 3. Portion moyenne ou longue portion de ce muscle. — 4. Portion externe. — 5. Portion interne. — 6. Anconé.

Fig. 1.

Fig. 2.

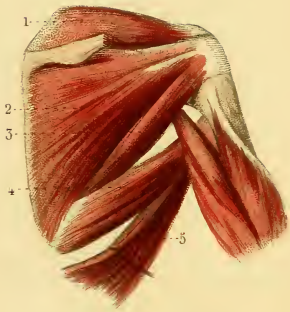

Fig. 3.

Fig. 4.



Fig. 5.

Léveillé del. *Annedouche sc.*

Fig 2.

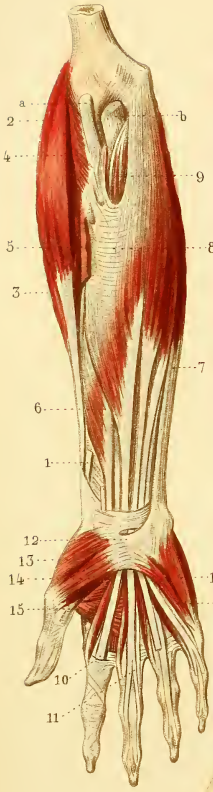

Fig. 1.

Fig 3.

Léveillé del. *Davesne sc*

MYOLOGIE PL. 13.

Muscles antérieurs de l'avant-bras et de la main.

Fig. 1. — A. Extrémité inférieure du muscle biceps brachial, dont on a coupé l'expansion aponévrotique. — B. Brachial antérieur. — C. Brachial postérieur.

1. Grand pronateur. — 2. Grand palmaire. — 3. Petit palmaire, dont le tendon se continue avec — 3′. L'aponévrose palmaire. — 4. Cubital antérieur. — 5. Grand supinateur. — 6. Premier radial. — 7. Second radial. — 8. Fléchisseur digital superficiel. — 9. Petit abducteur du pouce. — 10. Opposant. — 11. Palmaire cutané.

Fig. 2. — A. Tendon du biceps brachial. — B. Attache du muscle brachial antérieur.

1. Tendon coupé du grand supinateur. — 2. Premier radial. — 3. Second radial. — 4. Court supinateur. — 5. Attache du grand pronateur. — 6. Grand fléchisseur du pouce. — 7. Cubital antérieur. — 8. Fléchisseur digital superficiel. — 9. Échancrure de ce muscle, au fond de laquelle on aperçoit le muscle fléchisseur digital profond. — 10. Tendon fléchisseur pénétrant dans une gaîne digitale. — 11. Division d'un tendon du fléchisseur superficiel, perforée par un tendon du fléchisseur profond. — 12. Ligament annulaire antérieur du carpe. — 13. Muscle opposant du pouce. — 14. Portion externe du petit fléchisseur. — 15. Muscle adducteur. — 16. Adducteur du petit doigt. — 17 Fléchisseur du petit doigt.

Fig. 3. — 1. Second radial. — 2. Court supinateur. — 3. Fléchisseur digital profond. — 4. Un muscle lombrical. — 5. Grand fléchisseur du pouce. — 5′. Tendon de ce muscle. — 6. Carré ou petit pronateur. — 7. Portion interne du petit fléchisseur du pouce. — 8. Opposant du pouce. — 9. Adducteur du pouce. — 10. Attache de l'adducteur du petit doigt. — 11. Opposant du petit doigt.

MYOLOGIE PL. 14.

Muscles postérieurs de l'avant-bras et de la main.

Fig. 1. — 1. Tendon coupé du grand palmaire. — 2. Carré pronateur. — 3. Les trois portions du petit fléchisseur du pouce. — 4. Adducteur du pouce. — 5, 5, 5, 5. Muscles interosseux au nombre de sept. On voit aussi bien les interosseux dorsaux à la face palmaire de la main, que les interosseux palmaires eux-mêmes.

Fig. 2. — 1. Tendon du cubital postérieur. — 2. Tendon du premier radial. — 3. Tendon du second radial. — 4. Tendon du grand extenseur du pouce. — 5, 5, 5, 5. Les quatre interosseux dorsaux. — 6, 6, 6. Les trois interosseux palmaires dont la partie supérieure est cachée par les interosseux dorsaux.

Fig. 3. — A. Extrémité inférieure du brachial postérieur. — B. Portion du brachial antérieur.

1. Grand supinateur. — 2. Premier radial. — 2′. Tendon de ce muscle. — 3. Second radial. — 3′. Tendon de ce muscle. — 4. Grand abducteur du pouce. — 5. Petit extenseur. — 6. Grand extenseur. — 7. Extenseur commun des doigts. — 8. Extenseur propre du petit doigt. — 9. Cubital postérieur. — 10. Anconé. — 11. Une languette fibreuse d'union entre deux tendons de l'extenseur commun. — 12. Portion moyenne d'un tendon extenseur. — 13, 13. Portions latérales réunies du même tendon. — 14, 14. Expansions des muscles interosseux qui viennent à ce tendon.

Fig. 4. — 1. Anconé. — 2. Attache supérieure du premier radial. — 2′. Tendon coupé de ce muscle. — 3. Second radial. — 4. Petit supinateur. — 5. Grand abducteur du pouce. — 6. Petit extenseur. — 7. Grand extenseur. — 8. Extenseur propre de l'indicateur. — 9. Tendon de l'extenseur commun, avec lequel il se confond. — 10. Premier interosseux dorsal.

Fig. 3.

Fig. 2.

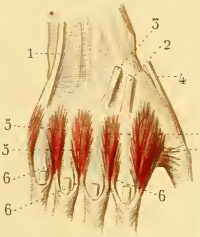

Fig. 1.

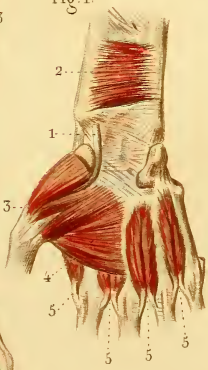

Fig. 4.

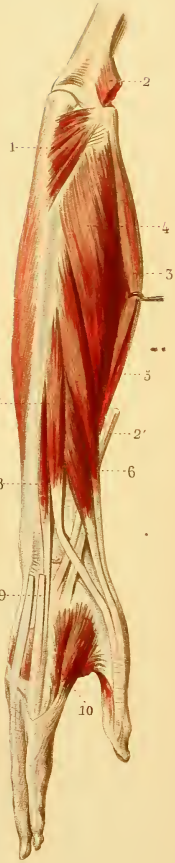

Léveillé del.

Davesne sc.

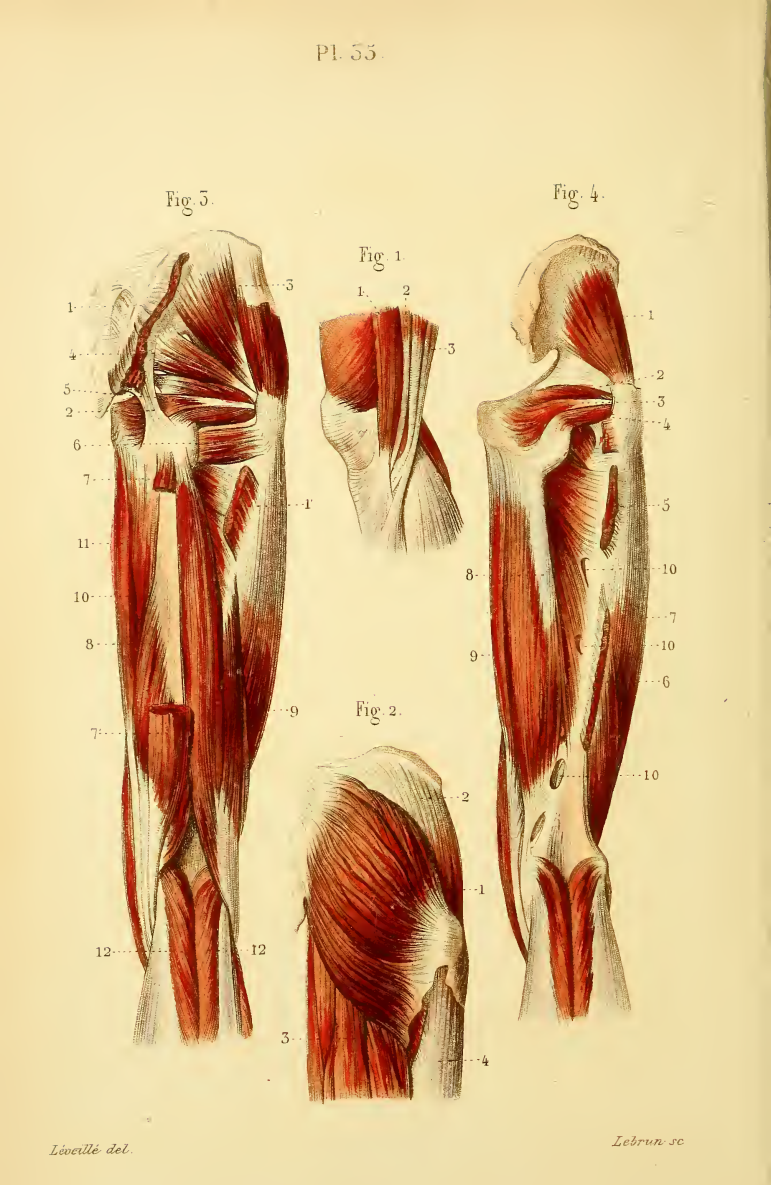

Léveillé del.

Lebrun sc

MYOLOGIE PL. 15.

Muscles de la fesse et du bassin, et postérieurs de la cuisse.

Fig. 1. Terminaison des muscles qui constituent la patte d'oie.

1. Couturier. — 2. Droit interne de la cuisse. — 3. Demi-tendineux. Entre ces deux derniers muscles on aperçoit le demi-membraneux.

Fig. 2. — 1. Grand fessier. — 2. Aponévrose qui recouvre le moyen fessier. — 3. Faisceau des muscles postérieurs de la cuisse. 4. Portion du vaste externe.

Fig. 3. — 1. Attache supérieure du grand fessier. — 1′. Attache inférieure. — 2. Grand ligament sacro-sciatique. — 3. Moyen fessier. — 4. Pyramidal du bassin. — 5. Obturateur interne, placé entre le muscle jumeau supérieur et le muscle jumeau inférieur. — 6. Carré crural. — 7. Extrémité supérieure du muscle demi-tendineux coupé. — 7′. Extrémité inférieure. — 8. Demi-membraneux. — 9. Biceps crural. — 10. Portion du grand adducteur. — 11. Droit interne. — 12, 12. Muscles jumeaux.

Fig. 4. — 1. Petit fessier. — 2. Jumeau supérieur. — 3. Obturateur interne. — 4. Jumeau inférieur. — 5. Attache inférieure du grand fessier. — 6. Attache supérieure de la courte portion du biceps. — 7. Vaste externe. — 8. Grand adducteur. — 9. Droit interne. — 10, 10, 10. Trous vasculaires.

MYOLOGIE PL. 16.

Muscles antérieurs et internes de la cuisse.

Fig. 1. — 1. Muscle grand psoas. — 2. Muscle iliaque. — 3. Muscle du *fascia lata.* — 3'. Aponévrose *fascia lata.* — 4. Moyen fessier. — 5. Couturier. — 6. Droit antérieur de la cuisse. — 7. Vaste externe. — 8. Vaste interne. — 9. Rotule. — 10. Aponévrose du genou. — 11. Pectiné. — 12. Premier ou moyen adducteur. — 13. Droit interne.

Fig. 2. — 1. Tendon commun des muscles psoas et iliaque. — 2. Attache supérieure du couturier soulevée. — 2'. Attache inférieure. — 3. Tendon bifide du droit antérieur de la cuisse. — 3'. Attache inférieure de ce muscle. — 4. Partie antérieure du moyen fessier. — 5. Vaste externe, portion externe du muscle triceps crural. — 5'. Vaste interne ou portion interne de ce muscle. — 6. Pectiné. — 7. Premier ou moyen adducteur. — 8. Grand adducteur. — 9. Droit interne.

Fig. 3. — 1. Attache supérieure du droit antérieur. — 2. Attache inférieure abaissée. — 3. Muscle sous-crural. — 4. Attache inférieure du moyen adducteur. — 5. Petit adducteur. — 6. Grand adducteur. — 7. Obturateur externe.

Fig. 2.

Fig. 1

Fig. 3.

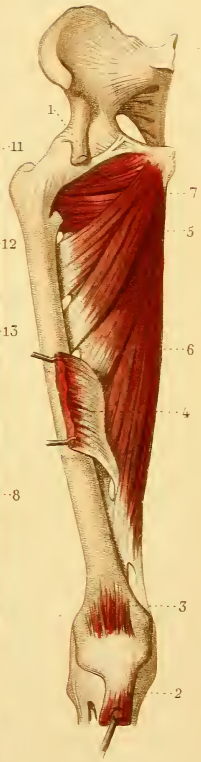

Léveillé del.

Lebrun sc

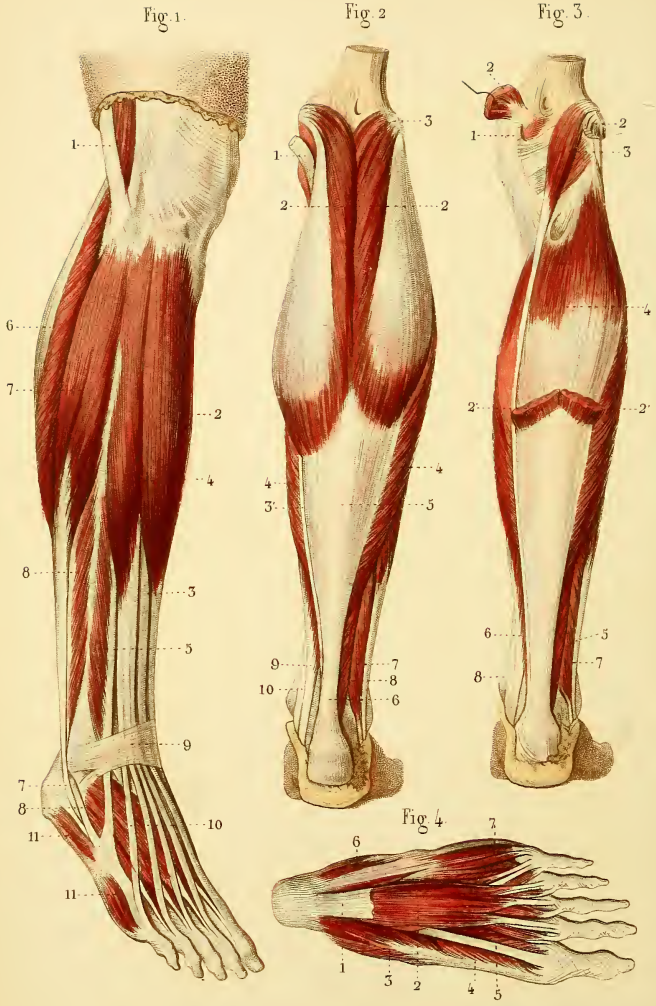

Leveillé del. *Lebrun sc.*

MYOLOGIE. PL. 17.

Muscles de la jambe et du pied.

Fig. 1. Muscles antérieurs de la jambe.

1. Extrémité inférieure du biceps crural. — 2. Jambier antérieur. — 3. Extenseur du gros orteil. — 4. Extenseur commun des orteils. — 5. Péronier antérieur. — 6. Portion des muscles soléaire et jumeau externe. — 7, 7. Grand péronier latéral. — 8, 8. Petit péronier latéral. — 9. Ligament annulaire antérieur. — 10. Muscle pédieux. — 11, 11. Muscle abducteur du petit orteil.

Fig. 2. Muscles postérieurs et superficiels de la jambe.

1. Tendon du demi-membraneux. — 2, 2. Muscles jumeaux. — 3. Extrémité supérieure du jambier grêle. — 3'. Son tendon. — 4, 4. Muscle soléaire. — 5. Aponévrose commune des muscles jumeaux et soléaire, qui se termine par. — 6. Le tendon d'Achille. — 7. Grand péronier latéral. — 8. Petit péronier latéral. — 9. Fléchisseur commun des orteils. — 10. Jambier postérieur.

Fig. 3. — 1. Tendon trifide du demi-membraneux. — 2, 2. Extrémité supérieure des muscles jumeaux. — 2′, 2′. Extrémité inférieure. — 3. Jambier grêle. — 4. Muscle soléaire. — 5. Muscles péroniers latéraux. — 6. Fléchisseur commun des orteils. — 7. Fléchisseur propre du gros orteil. — 8. Jambier postérieur.

Fig. 4. Muscles superficiels de la plante du pied.

1. Aponévrose plantaire coupee. — 2. Petit fléchisseur des orteils. — 3. Abducteur du gros orteil. — 4. Portion interne du petit fléchisseur du gros orteil. — 5. Tendon de son grand fléchisseur. — 6, Abducteur du petit orteil. — 7. Son fléchisseur propre.

MYOLOGIE PL. 18.

MUSCLES POSTÉRIEURS ET PROFONDS DE LA JAMBE ET DE LA PLANTE DU PIED. — MUSCLES INTEROSSEUX.

Fig. 1. — 1. Muscle poplité. — 2. Tendon du demi-membraneux. — 3. Ligament externe de l'articulation du genou. — 4, 4. Extrémité supérieure du muscle soléaire. — 5. Grand fléchisseur commun des orteils. — 6. Grand fléchisseur propre du gros orteil. — 7. Tendon du jambier postérieur. — 8. Grand péronier latéral. — 9. Petit péronier latéral. — 10. Accessoire du grand fléchisseur commun des orteils. — 11. Abducteur du gros orteil, coupé. — 12. Petit fléchisseur. — 13. Abducteur du petit orteil coupé. — 14. Petit fléchisseur.

Fig. 2. — 1. Tendon d'Achille coupé et abaissé. — 2. Tendon coupé du grand fléchisseur des orteils. — 3. Extrémité supérieure du grand fléchisseur propre du gros orteil. — 3′. Extrémité inférieure du même muscle. — 4. Jambier postérieur. — 5. Grand péronier latéral. — 6. Petit péronier latéral.

Fig. 3. — 1. Tendon du grand fléchisseur commun des orteils. — 2. Tendon du grand fléchisseur propre du gros orteil. — 3. Tendon du jambier postérieur. — 4. Tendon du grand péronier latéral. — 4′. Tendon du court péronier latéral. — 5. Tendon coupé de l'abducteur du gros orteil. — 6. Petit fléchisseur du gros orteil. — 7. Adducteur oblique. — 8. Adducteur transverse. — 9. Muscles interosseux.

Fig. 4. — 1. Tendon du grand péronier latéral. — 2. Muscles interosseux à la plante du pied. On y voit en même temps les interosseux plantaires et la partie inférieure des interosseux dorsaux.

Fig. 5. — 1, 1, 1, 1. Muscles interosseux dorsaux au dos du pied. — 2, 2, 2. Interosseux plantaires, dont on n'aperçoit que les tendons.

Fig. 1.

Fig. 2.

Fig. 3.

Fig. 4

Fig. 5.

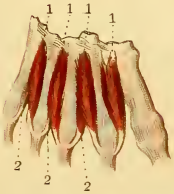

Léveillé del. *Lebrun sc.*

Fig. 1.

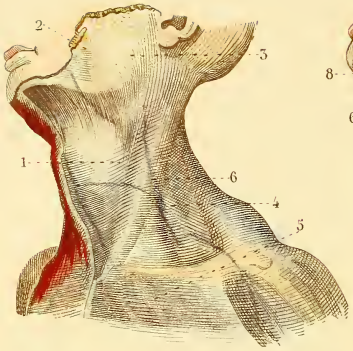

Fig. 2.

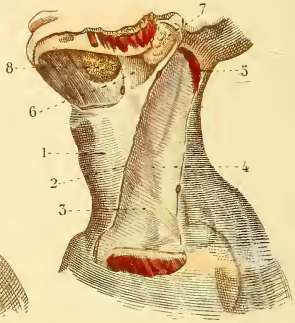

Fig. 3.

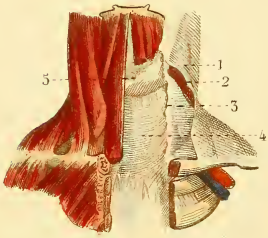

Fig. 4

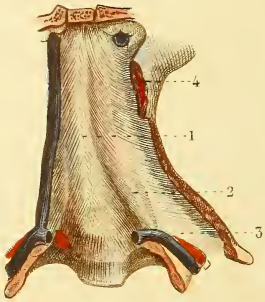

Fig. 5.

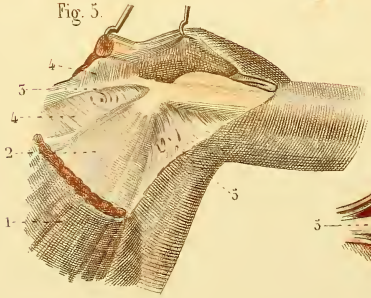

Fig. 6.

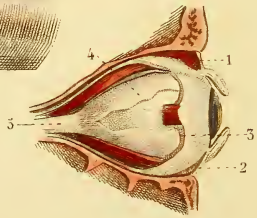

Léveillé del. *Corbié sc.*

APONÉVROLOGIE PL. 1.

Fig. 1. Aponévroses du cou. — Le muscle peaucier est enlevé avec le *fascia superficialis* qui l'unit au muscle du côté opposé.

1. Feuillet superficiel de l'aponévrose cervicale. — 2. Aponévrose massétérine, et — 3. Aponévrose parotidienne, continuation de l'aponévrose cervicale. — 4. Aponévrose sus-claviculaire, continuation de l'aponévrose cervicale. — 5. Portion superficielle de l'aponévrose cervicale se prolongeant sur le muscle grand pectoral. — 6. Veine jugulaire externe appliquée immédiatement sur le muscle sterno-mastoïdien, et vue à travers la portion superficielle de l'aponévrose cervicale.

Fig. 2. Aponévroses du cou.

1. Portion moyenne de l'aponévrose cervicale. — 2. Feuillet superficiel de cette aponévrose coupé. — 3. Feuillet moyen passant sous le sterno-mastoïdien, se confondant avec le tendon du muscle omoplato-hyoïdien, et formant au-dessus — 4. la gaîne des gros vaisseaux du cou. — 5. Sterno-mastoïdien coupé. — 6. Portion de l'aponévrose cervicale s'attachant à la mâchoire inférieure, et séparant — 7. la glande parotide et — 8. la glande sous-maxillaire.

Fig. 3. Aponévroses du cou.

1. Portion superficielle de l'aponévrose cervicale coupée — 2. Muscle sterno-mastoïdien coupé. — 3. Feuillet moyen de l'aponévrose cervicale. — 4. Feuillet profond de cette aponévrose se prolongeant dans la poitrine et s'attachant au bord inférieur du — 5. corps thyroïde.

Fig. 4. Aponévrose prévertébrale.

1. Aponévrose prévertébrale. — 2. Muscle scalène antérieur faisant saillie à travers cette aponevrose. — 3. Clavicule coupée. — 4. Sterno-mastoïdien coupé.

Fig. 5. Aponévroses de l'aisselle.

1. Muscle grand pectoral coupé. — 2. Petit pectoral. — 3. Faisceau aponévrotique auquel se fixent en dessus et en dessous, — 4, 4. l'aponévrose sous-claviculaire. — 5. Ligament suspenseur de l'aisselle.

Fig. 6. Aponévroses de l'œil.

1 et 2. Aponévrose des paupières continue avec les fibro-cartilages tarses. — 3. Feuillet aponévrotique réunissant les muscles de l'œil, simple entre ces muscles, et se divisant à ces deux feuillets à leur niveau pour former leur gaîne. — 4. Feuillet aponévrotique recouvrant immédiatement la sclérotique et se terminant vers l'union du nerf optique avec cette membrane. — 5. Nerf optique.

APONÉVROLOGIE PL. 2.

Les figures 1, 2, 3 et 4 sont des coupes perpendiculaires des membres destinés à montrer les loges aponévrotiques des muscles, et les rapports de ces loges et des muscles avec les os, les vaisseaux et les nerfs.

Fig. 1. — COUPE DU BRAS DROIT VERS LE TIERS INFÉRIEUR DU DELTOÏDE.

Fig. 2. — COUPE DE L'AVANT-BRAS DROIT A SA PARTIE MOYENNE.

Fig. 3. — COUPE DE LA CUISSE DROITE A SA PARTIE MOYENNE.

Fig. 4. — COUPE DE LA JAMBE DROITE A SON TIERS SUPÉRIEUR.

Fig. 5. — FASCIA SUPERFICIALIS DE L'ABDOMEN.

1. *Fascia superficialis* de l'abdomen. — 2. Prolongement de ce fascia sur la cuisse. — 3. Sa continuité avec le dartos. — 4. Ligament suspenseur accessoire de la verge formé par le *fascia superficialis.*

Fig. 6. — 1. *Fascia superficialis* renversé. — 2. Feuillet réfléchi du *fascia superficialis* s'attachant à l'arcade crurale. — 3. Aponévrose du grand oblique. — 4. Anneau inguinal par où passe le cordon spermatique. — 5. Fibres qui bornent cet anneau en réunissant ses piliers, *fascia intercolumnaris.* — 6. Ligne blanche. — 7. Aponévrose ventrière.

Fig. 2.

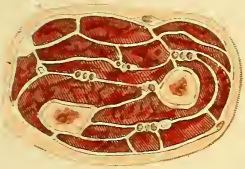

Fig. 1.

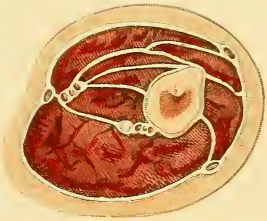

Fig. 3.

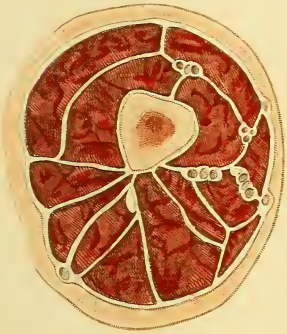

Fig. 4.

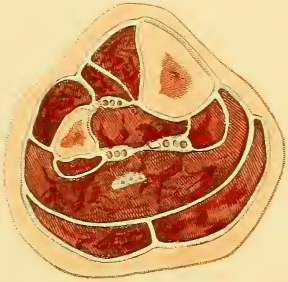

Fig. 6.

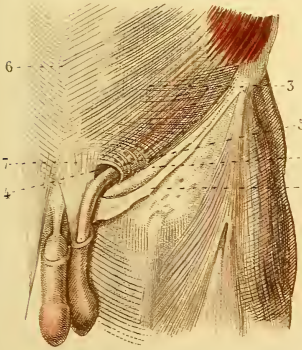

Fig. 5.

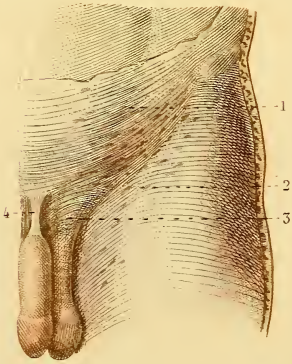

Léveillé del. *Corbié sc.*

Fig. 2.

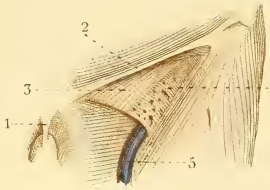

Fig. 3.

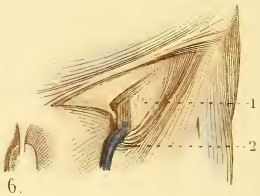

Fig. 6.

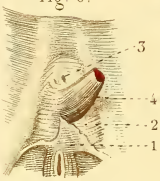

Fig. 4.

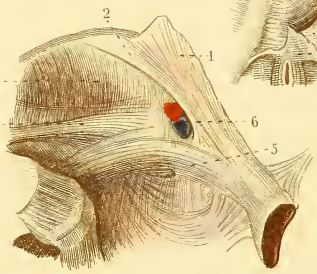

Fig. 1.

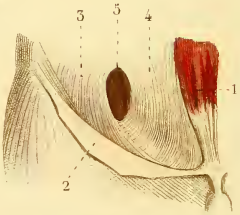

Fig. 5.

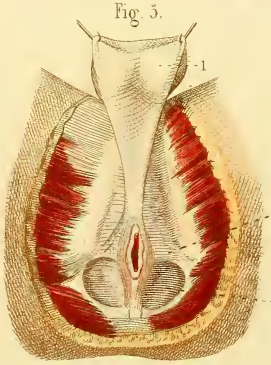

Fig. 7.

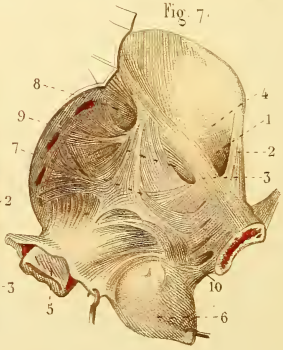

Léveille del. *Corbié sc.*

APONEVROLOGIE PL. 3.

Fig. 1. Fascia transversalis.

1. Muscle droit de l'abdomen. — 2. Aponévrose du grand oblique renversée. — 3. Portion externe du *fascia transversalis*. — 4. Portion interne. — 5. Orifice supérieur du trajet inguinal.

Fig. 2 et 3. — Aine (*aponévroses*).

Fig. 2. — 1. Ligament suspenseur de la verge. — 2. Arcade crurale. — 3. Ligament de Gimbernat. — 4. *Fascia cribriformis*. — 5. Veine saphène interne.

Fig. 3. — 1. Feuillets aponévrotiques appliqués immédiatement sur les vaisseaux cruraux. — 2. Bord falciforme de l'aponévrose de la cuisse, répondant au confluent de la veine saphène interne.

Fig. 4. Aponévroses iliaques, etc., etc. (*côté gauche du bassin*).

1. Aponévrose du grand oblique. — 2. Bandelette iléo-pubienne ou ligament d'Esselbach. — 3. Aponévrose iliaque. — 4. Tendon du petit psoas. — 5. Ligament de Cooper. — 6. Vaisseaux cruraux coupés, vus dans l'anneau crural.

Fig. 5. Aponévrose inférieure du périnée.

1. Bourses relevées laissant voir le prolongement postérieur du dartos. — 2. Aponévrose inférieure du périnée. — 3. Excavation dont le fond est formé par le muscle releveur de l'anus.

Fig. 6. Aponévrose moyenne du périnée.

1. Aponévrose inférieure du périnée coupée. — 2. Aponévrose moyenne ou ligament de Carcassone. — 3. Trous des vaisseaux dorsaux de la verge. — 4. Bulbe de l'urètre coupé.

Fig. 7. Aponévrose supérieure du périnée, *fascia pelvia*, etc.

1. Anneau crural. — 2. Ligament de Gimbernat. — 3. Ligament de Cooper. — 4. Aponévrose iliaque formant le bord externe de l'anneau crural. — 5. Rectum renversé. — 6. Vessie renversée. — 7. Aponévrose supérieure du périnée, composée de faisceaux dirigés en différents sens. — 8. Trou pour le passage des vaisseaux fessiers. — 9. Trou pour le passage des vaisseaux et nerf obturateurs. — 10. Ligament antérieur de la vessie dépendant de l'aponévrose pelvienne.

APONÉVROLOGIE PL. 4.

Fig. 1. Aponévroses du membre supérieur.

1. Aponévrose du deltoïde. — 2. Aponévrose brachiale. — 3. Aponévrose antibrachiale. — 4. Faisceau de renforcement du biceps qui va à l'aponévrose antibrachiale. — 5. Aponévrose palmaire. — 6. Muscle palmaire cutané.

Fig. 2. — 1. Ligament annulaire postérieur du carpe. — 2. Aponévrose dorsale de la main.

Fig. 3. Aponévroses du membre inférieur.

1. Aponévrose du muscle grand fessier. — 2. Aponévrose de la cuisse. — 3. Aponévrose du muscle *fascia-lata*. — 4. Aponévrose jambière. — 5. Aponévrose dorsale du pied.

Fig. 4. Coude-pied.

1. Ligament annulaire du coude-pied formé de deux faisceaux croisés.

Fig. 5. — Aponévrose plantaire.

1. Faisceau moyen et languettes terminales. — 2. Faisceau externe. — 3. Faisceau interne.

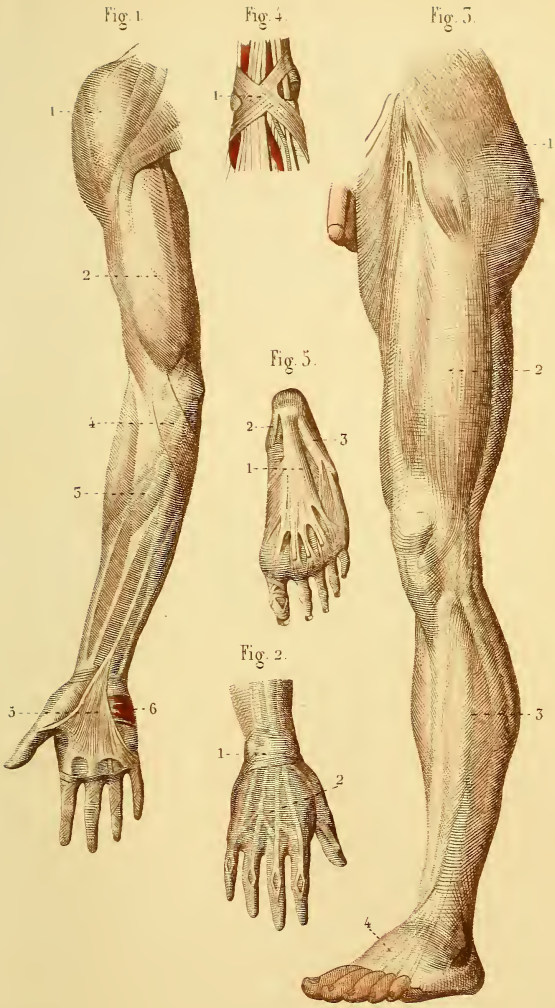

Léveillé del. *Corbié sc.*

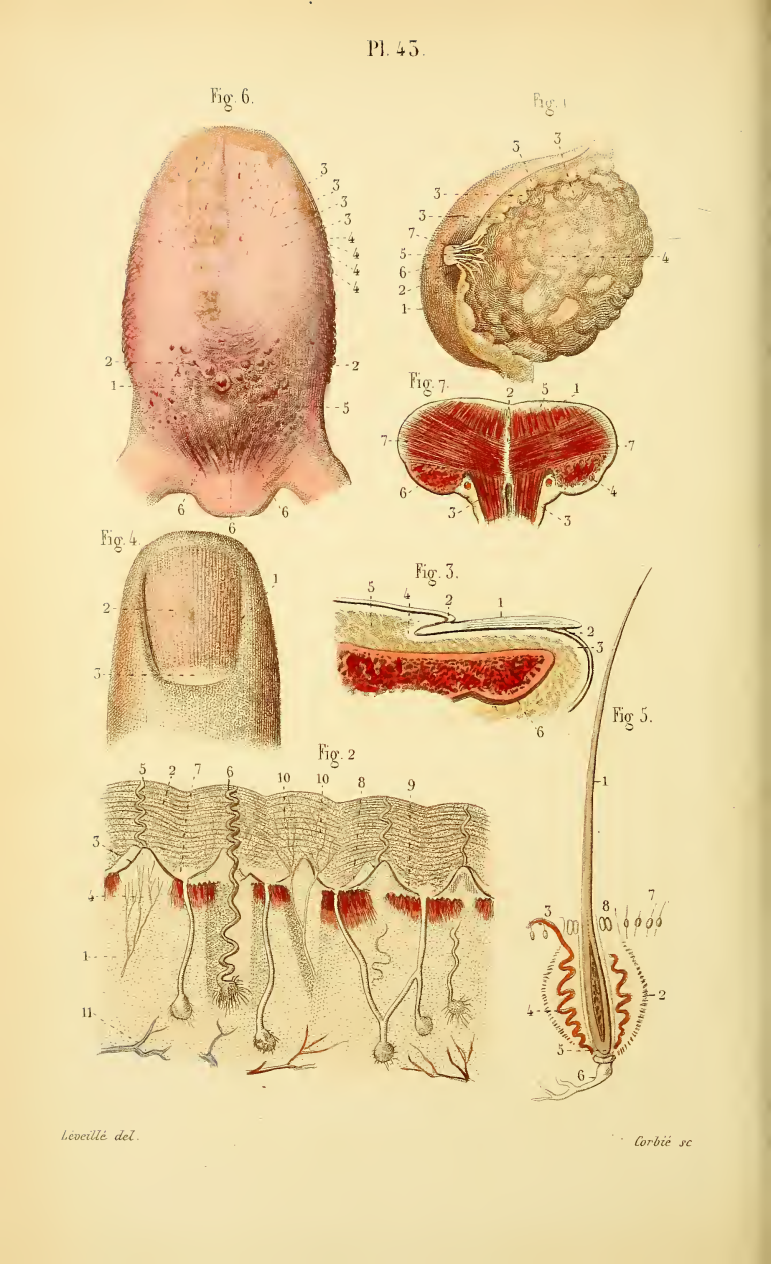

Léveillé del. *Corbié sc*

SPLANCHNOLOGIE PL. 1.

Fig. 1. Sein ou organe de la lactation.

1. Peau. — 2. Auréole. — 3, 3, 3, 3. Lobes graisseux dont les uns tiennent à la peau, et dont les autres sont engagés dans les lobes de la glande mammaire. — 4. Glande mammaire. — 5. Mamelon. — 6. Conduits galactophores. — 7. Sinus d'un de ces conduits.

Fig. 2. Structure de la peau étudiée au microscope, d'après M. Breschet.

1. Derme. — 2. Epiderme disposé par couches. — 3. Papilles disposées par paires formant les lignes de la peau. — 4. Nerfs d'une papille. — 5. Conduit sudorifère se dégageant entre deux papilles. — 6. Glande et conduit sudorifères vus en entier. — 7. Glande et conduit épidermiques. Le conduit s'ouvre dans le sillon intermédiaire aux paires des papilles. — 8. Appareil de sécrétion de la matière colorante de la peau terminé par une foule de petits conduits. — 9. Matières colorante et épidermique se disposant peu à peu par couches pour former l'épiderme. — 10, 10. Vaisseaux absorbants. — 11. Vaisseau sanguin.

Fig. 3. Pouce coupé verticalement.

1. Ongle. — 2, 2. Épiderme se continuant avec l'ongle. — 3. Derme. — 4. Sillon du derme dans lequel se termine l'extrémité postérieure de l'ongle. — 5. Tissu graisseux sous-cutané. — 6. Phalange unguéale.

Fig. 4. Extrémité du pouce dont on a enlevé l'épiderme.

1. Matrice de l'ongle. — 2. Corps papillaire de l'ongle. — 3. Tache blanche dépourvue de papilles formant une *lunule*.

Fig. 5. Coupe verticale d'un poil de la bajoue d'un bœuf, d'après Gaultier.

1. Le poil tendu. — 2. Membrane du follicule. — 3. Vaisseau s'introduisant dans le follicule par son orifice. — 4. Le même vaisseau descendant dans le follicule pour aller à la base du poil. — 5. La cavité du poil, dont la base repose sur un petit corps conoïde rougeâtre. — 6. La racine du follicule formée par des filets nerveux. — 7. Petits poils. — 8. Follicules sébacés qui garnissent l'entrée du bulbe des poils.

Fig. 6. Langue (*face dorsale*).

1. Trou borgne. — 2, 2. Papilles calicinées disposées en V. — 3, 3, 3, 3. Papilles coniques. — 4, 4, 4, 4. Lignes formées par des papilles filiformes. — 5. Glandules de la base de la langue. — 6, 6, 6. Ligaments glosso-épiglottiques.

Fig. 7. Langue coupée verticalement et dans le sens transversal.

1. Enveloppe de la langue. — 2. Cartilage médian. — 3, 3. Muscles génioglosses. — 4. Fibres propres verticales. — 5, 5. Fibres verticales continues avec les fibres précédentes et avec celles des muscles génioglosses. — 6. Pointillé représentant des fibres longitudinales coupées. — 7, 7. Fibres transversales

SPLANCHNOLOGIE PL. 2.

Fig. 1. Œil et dépendances.

1 et 2. Points lacrymaux. — 3. Conjonctive oculaire. — 4. Membrane clignotante. — 5. Caroncule lacrymale.

Fig. 2. — Elle offre les fibro-cartilages tarses réunis à leurs extrémités — 1 et 2. par du tissu fibreux. — 3 et 4. Glandes de Méibomius.

Fig. 3. — 1. Glande lacrymale. — 2. Sac lacrymal sur la paroi externe duquel on voit le tendon du muscle palpébral. — 3. Canal nasal ouvert en dehors. — 4. Méat inférieur.

Fig. 4. Globe oculaire vu de coté.

1. Nerf optique. — 2. Un des muscles droits de l'œil : les tendons de ces muscles se confondent avec la sclérotique.

Fig. 5. — 1. Sclérotique coupée près de l'insertion du nerf optique. — 2. Choroïde sur la face externe de laquelle on voit les nerfs ciliaires. — 3. Zone blanche terminant la choroïde ou ligament ciliaire. — 4. Iris.

Fig. 6. Œil dont on a enlevé la sclérotique et la cornée transparente, vu en avant.

1. Ligament ciliaire. — 2. Iris. — 3. Trou de l'iris ou pupille.

Fig. 7. Iris vu en arrière.

1. Plis de la choroïde ou procès ciliaires. — 2. Matière noire tapissant la face postérieure de l'iris, constituant la membrane uvée. — 3. Pupille.

Fig. 8. Œil grossi et coupé verticalement.

1. Nerf optique. — 2. Artère centrale de la rétine. — 3. Enveloppe du nerf optique se continuant avec la sclérotique. — 4. Sclérotique. — 5. Cornée transparente. — 6. Union de la sclérotique et de la cornée transparente. — 7. Choroïde. — 8. Ligament ciliaire continuant la choroïde en avant. — 9. Procès ciliaires continuant la choroïde en arrière. — 10. Iris. — 11. Trou de l'iris ou pupille. — 12. Rétine. — 13. Corps vitré. — 14. Membrane hyaloïde. — 15. Canal hyaloïdien contenant une artère grossie. — 16. Division de la membrane hyaloïde en deux lames qui enveloppent le cristallin. — 17. Espace entre ces deux lames et le cristallin constituant le canal godronné ou de Petit. — 18. Cristallin formé d'un noyau central, de l'humeur de Morgagni et d'une capsule propre. — 19. Chambre antérieure de l'œil contenant l'humeur aqueuse enfermée dans une membrane propre. — 20. Chambre postérieure de l'œil.

Fig. 1.

Fig. 2

Fig. 5.

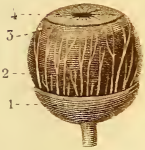

Fig. 3.

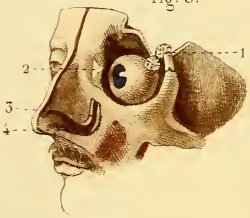

Fig. 8.

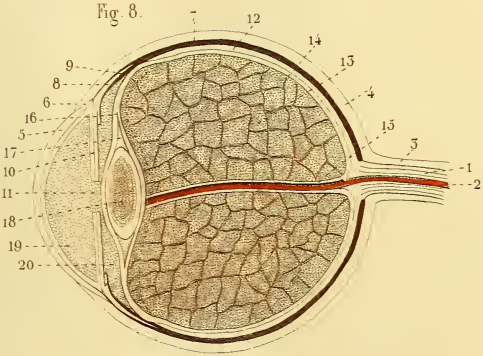

Fig. 6.



Fig. 4.



Fig. 7.

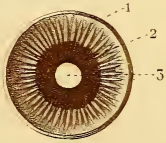

Corbié del. et sc.

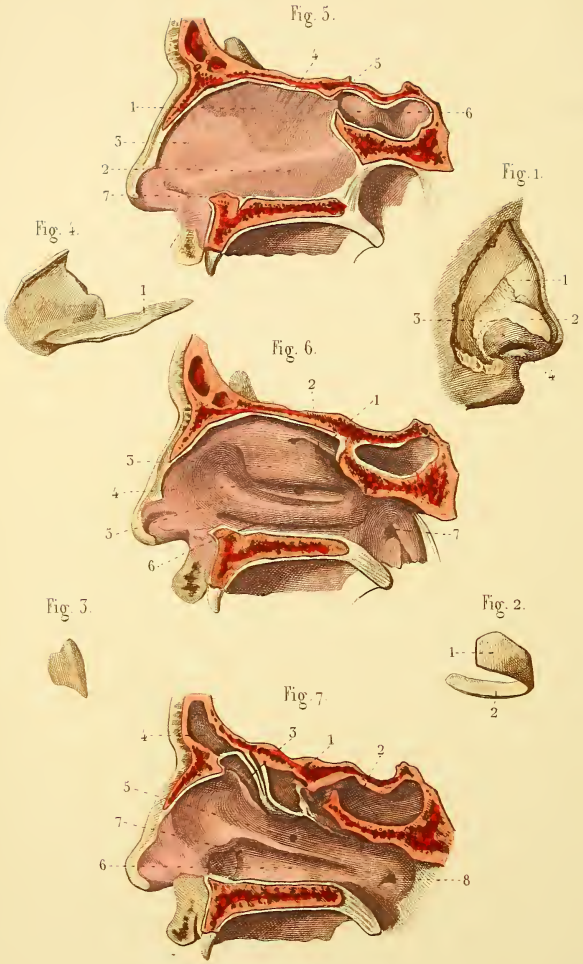

Leveillé del. *Corbié sc.*

SPLANCHNOLOGIE PL. 3.

Fig. 1. Cartilages du nez

1. Cartilage latéral. — 2. Branche externe du cartilage de l'ouverture. — 3. Cartilage dit de l'aile du nez. — 4. Peau de l'aile du nez.

Fig. 2. Cartilage de l'ouverture du nez.

1. Branche externe. — 2. Branche interne.

Fig. 3. Cartilage latéral du nez détaché.

Fig. 4. Cartilage de la cloison.

1. Prolongement caudal.

Fig. 5. Coupe verticale des fosses nasales pour montrer le cartilage de la cloison.

1. Lame perpendiculaire de l'ethmoïde. — 2. Vomer. — 3. Cartilage de la cloison. — 4. Paroi supérieure des fosses nasales. — 5. Ouverture du sinus sphénoïdal dans les fosses nasales. — 6. Sinus sphénoïdal. — 7. Paroi inférieure des fosses nasales.

Fig. 6. Paroi externe des fosses nasales : cornets et méats.

1. Cornet supérieur et — 2. méat supérieur. — 3. Cornet moyen et — 4. méat moyen : il offre l'ouverture du sinus maxillaire. — 5. Cornet inférieur et — 6. méat inférieur. — 7. Orifice de la trompe d'Eustache.

Fig. 7. Les cornets sont brisés pour montrer la communication des méats.

1. Cellules ethmoïdales postérieures communiquant avec le méat supérieur, près duquel se voit — 2. le sinus sphénoïdal. — 3. Cellules ethmoïdales antérieures communiquant avec le méat moyen : celui-ci communique aussi avec le — 4. sinus frontal et avec le — 5. sinus maxillaire. — 6. Méat inférieur communiquant avec — 7. le canal nasal, et offrant en arrière — 8. la trompe d'Eustache.

SPLANCHNOLOGIE PL. 4.

Fig. 1. Pavillon de l'oreille avec la peau.

1. Hélix. — 2. Rainure de l'hélix. — 3. Anthélix. — 4. Fosse naviculaire. — 5. Tragus. — 6. Antitragus. — 7. Conque. — 8. Lobule.

Fig. 2. Muscles propres du pavillon.

1. Apophyse de l'hélix d'où naît un ligament et le muscle auriculaire antérieur. — 2. Grand muscle de l'hélix. — 3. Petit muscle de l'hélix. — 4. Muscle du tragus. — 5. Muscle de l'antitragus.

Fig. 3. Cartilage du pavillon (*face interne*).

1. Muscle transversal du pavillon.

Fig. 4. Oreille externe, pavillon et conduit auditif externe.

1. Pavillon vu de profil et par derrière. — 2. Portion osseuse du conduit auditif. — 3. Portion cartilagineuse. — 4. Portion membraneuse.

Fig. 5. — 1. Cercle osseux tympanique. — 2. Membrane du tympan.

Fig. 6. Paroi interne de la caisse du tympan.

1. Saillie osseuse de l'aqueduc de Fallope. — 1'. Continuation de l'aqueduc de Fallope. — 2. Fenêtre ovale. — 3. Promontoire. — 4. Fenêtre ronde. — 5. Conduit du muscle interne du marteau. — 6. Trompe d'Eustache. — 7. Orifice des cellules mastoïdiennes. — 7'. Cellules mastoïdiennes. — 8. Trou de la pyramide.

Fig. 7. Osselets du tympan.

1. Marteau. — 2. Enclume. — 3. Os lenticulaire. — 4. Étrier. — 5. Base de l'étrier.

Fig. 8. Muscles du tympan.

1. Muscle interne du marteau. — 2. Muscle antérieur du marteau. — 3. Muscle de l'étrier.

Fig. 9. Oreille interne ou labyrinthe.

1. Fenêtre ovale. — 2. Vestibule dans lequel conduit la fenêtre ovale. — 3. Fenêtre ronde qui conduit dans la rampe tympanique du limaçon. — 4. Canal vertical supérieur. — 5. Canal vertical inférieur. — 6. Canal horizontal. — 7. Limaçon.

Fig. 10. Limaçon dont une partie de la lame des contours a été détruite.

1. Lame des contours. — 2. Lame spirale. — 3. Rampe tympanique. — 4. Rampe vestibulaire.

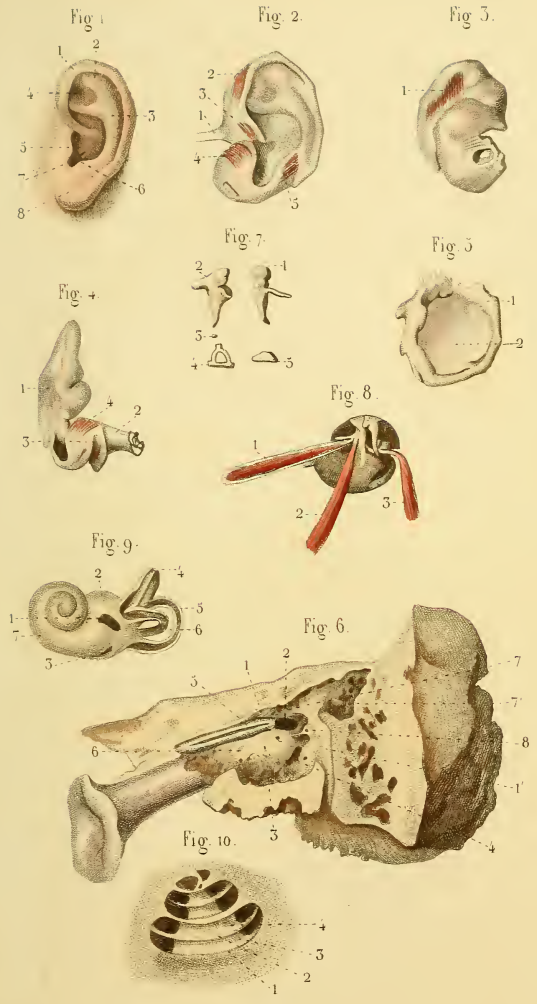

Léveillé del. Corbie sc.

Fig. 1.

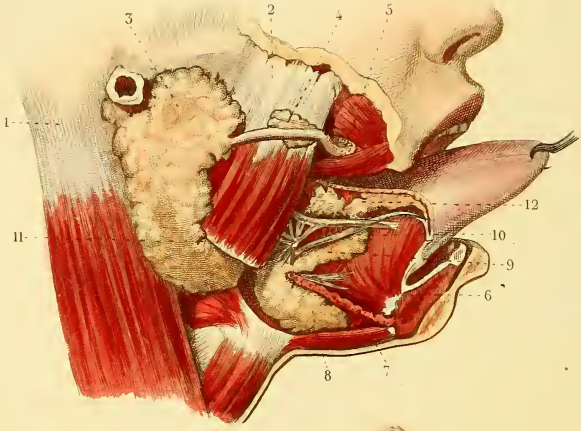

Fig. 2.

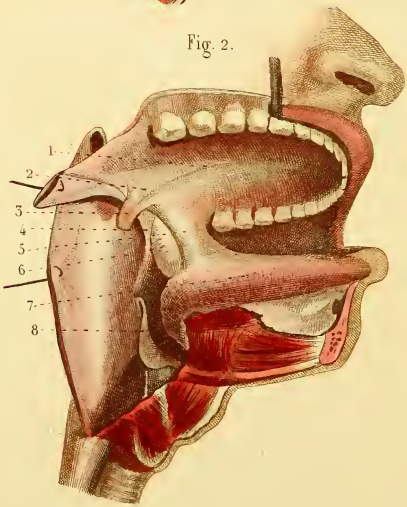

Léveillé del. *Corbié sc.*

SPLANCHNOLOGIE PL. 5.

Fig. 1. Glandes salivaires. — Le corps de la mâchoire est sciié près de la symphyse du côté droit et à son union avec la branche. — La langue est tirée hors de la bouche.

1. Muscle sterno-mastoïdien. — 2. Masséter. — 3. Glande parotide et canal parotidien ou de Sténon. — 4. Lobule détaché de la glande et accolé au canal de Sténon. — 5. Glandules répandues autour de ce canal, près de sa terminaison. — 6. Muscle génioglosse. — 7. Mylo-hyoïdien coupé. — 8. Portion externe de la glande sous-maxillaire. — 9. Portion interne de la glande. — 10. Canal de Warton. — 11. Ganglion nerveux sous-maxillaire anastomosé avec le nerf lingual. — 12. Glande sublinguale et conduit de Rivinus.

Fig. 2. Étude de la bouche. — La portion droite de la mâchoire inférieure est sciée près de la symphyse et enlevée. — La joue droite est enlevée, et le pharynx ouvert du même côté.

1. Voûte palatine. — 2. Voile du palais. — 3. Luette. — 4. Pilier postérieur, et — 5. Pilier antérieur du voile du palais. — 6. Amygdale. — 7. Langue. — 8. Épiglotte, au-dessous de laquelle se voit l'orifice supérieur du larynx.

SPLANCHNOLOGIE PL. 6.

Fig. 1. Pharynx ouvert en arrière. — Il est séparé de la colonne vertébrale.

1. Muscle ptérygoïdien interne. — 2. Stylo-pharyngien. — 3 et 4. Ouvertures postérieures des fosses nasales. — 5. Voile du palais et luette. — 6. Pilier antérieur, et — 7. pilier postérieur du voile du palais, formant entre eux et la base de la langue — 8. l'excavation amygdalienne. — 9. Ouverture postérieure de la bouche. — 10. Base de la langue. — 11. Ouverture supérieure du larynx. — 12. Face postérieure du larynx. — 13. Commencement de la trachée-artère.

Fig. 2. Cartilage thyroïde.

1. Ligne oblique. — 2. Grande corne. — 3. Petite corne.

Fig. 3. Cartilage cricoïde.

Fig. 4. Cartilage aryténoïde vu en arrière.

Fig. 5. Épiglotte.

Fig. 6. Larynx coupé verticalement et vu en dedans.

1. Ligament supérieur de la glotte, du côté gauche. — 2. Ligament inférieur de la glotte ou corde vocale. — 3. Ventricule du larynx.

Fig. 7. Larynx, trachée-artère et bronches, vus en avant.

1. Os hyoïde. — 2. Membrane thyro-hyoïdienne. — 3. Cartilage thyroïde. — 4. Membrane crico-thyroïdienne. — 5. Cartilage cricoïde. — 6. Trachée-artère. — 7 et 8. Deux cerceaux cartilagineux. — 9. Membrane qui les sépare. — 10. Bronche droite et divisions. — 11. Bronche gauche.

Fig. 8. Larynx, trachée-artère et origine des bronches vus en arrière.

1. Ouverture supérieure du larynx. — 2 et 3. Gouttières latérales du larynx. — 4. Membrane fibreuse de la trachée parsemée de grains glanduleux; au-dessous d'elle, on voit : — 5. la membrane charnue; au-dessous de cette dernière, on voit : — 6 et 7. de petites bandes fibreuses qui doublent — 8. la membrane muqueuse qu'on voit entre elles.

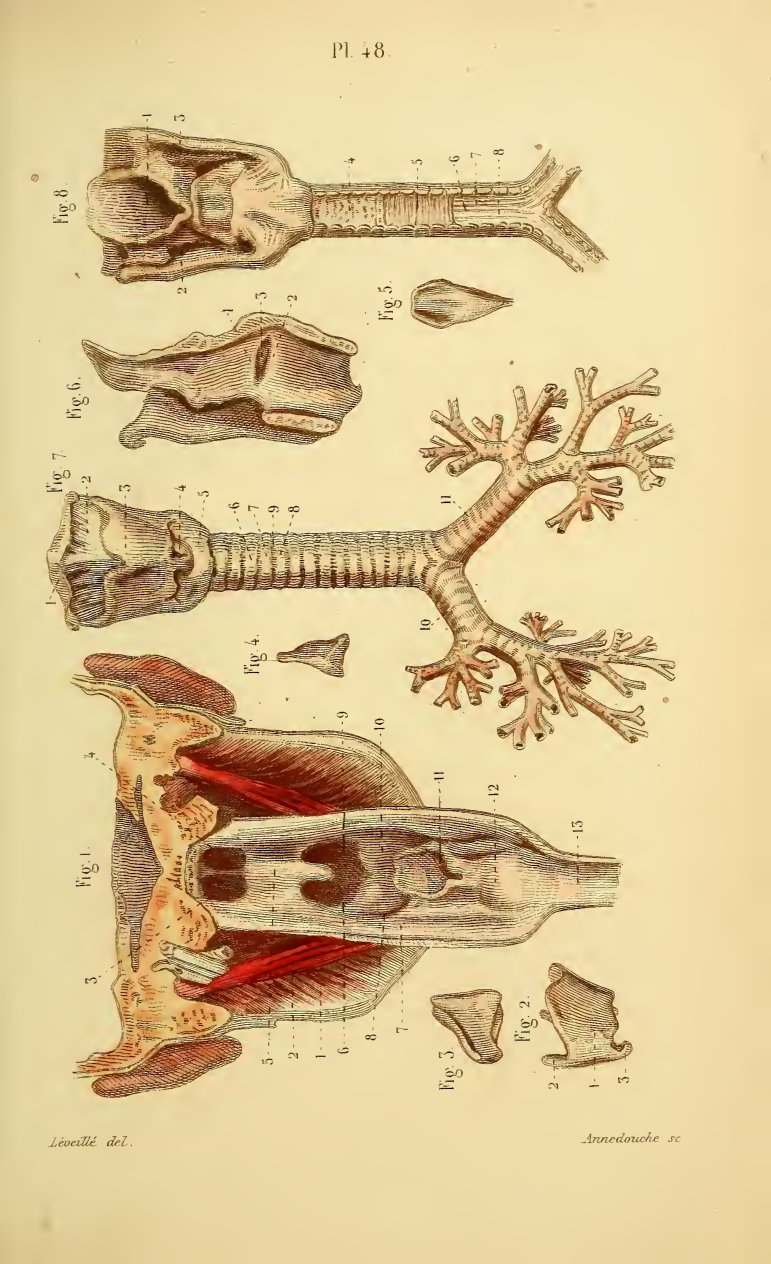

Léveillé del. *Annedouche sc*

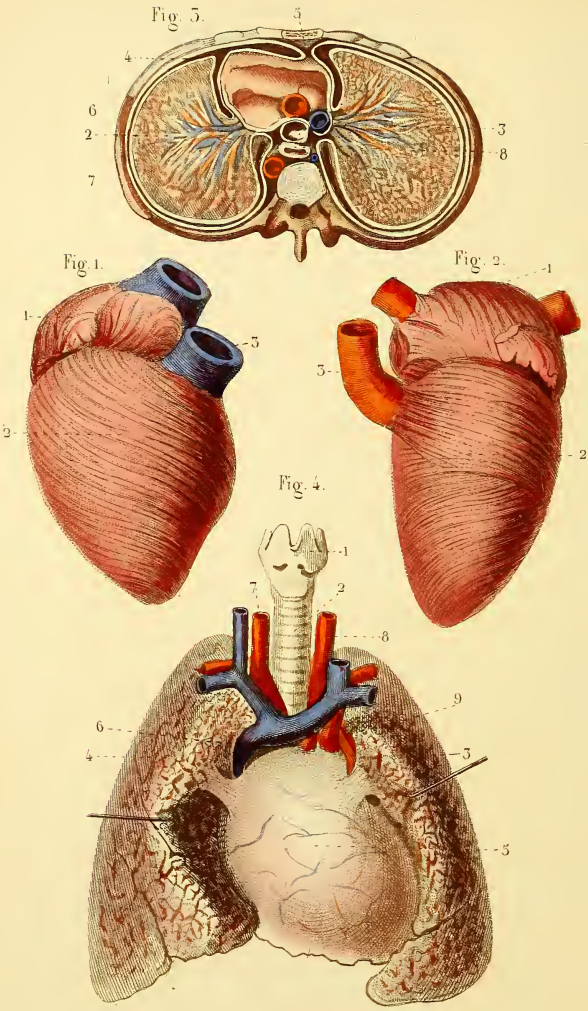

Laveillé del

Corbié sc

SPLANCHNOLOGIE PL. 7.

Fig. 1. Cœur droit vu en avant (*fibres propres*).

1. Oreillette droite en haut de laquelle on voit la veine cave supérieure. — 2. Ventricule droit. — 3. Artère pulmonaire.

Fig. 2. Cœur gauche vu en avant (*fibres propres*).

1. Oreillette gauche et veines pulmonaires. — 2. Ventricule gauche. — 3. Artère aorte.

Fig. 3. Coupe verticale transverse de la poitrine destinée a montrer le trajet des plèvres

1. Cœur et péricarde. — 2 et 3. Substance des deux poumons. — 4. La plèvre droite, prise à l'union des côtes et des cartilages costaux, tapisse ces cartilages, se réfléchit sur les bords du sternum, et forme avec la plèvre gauche, derrière cet os, — 5. le médiastin antérieur, tapisse ensuite le péricarde, — 6. la partie antérieure du pédicule pulmonaire, toute la surface du poumon droit, — 7. la partie postérieure du pédicule pulmonaire, se réfléchit pour tapisser les côtés de la colonne vertébrale, en formant avec celle du côté — 8. le médiastin postérieur, dans lequel on voit l'œsophage et plusieurs vaisseaux, tapisse ensuite toute la surface interne des côtes, et revient au point de départ — 4. formant ainsi un sac sans ouverture.

Fig. 4. Larynx, trachee-artere, péricarde et poumons, vus en avant.

1. Larynx. — 2. Trachée-artère. — 3 et 4. Poumons. — 5. Péricarde. — 6. Veine cave supérieure et veines sous-clavières qui la terminent. — 7. Tronc brachio-céphalique. — 8. Artère carotide primitive gauche. — 9. Artère sous-clavière gauche.

SPLANCHNOLOGIE PL. 8.

BOSTON MEDICAL LIBRARY 8 OCT 1903

Fig. 1. Cœur vu en avant.

1. Oreillette droite. — 2. Appendice de cette oreillette. — 3. Veine cave supérieure. — 4. Veine cave inférieure. — 5. Oreillette gauche. — 6. Appendice de l'oreillette gauche. — 7 et 8. Veines pulmonaires. — 9. Sillon auriculo-ventriculaire dans lequel on voit des vaisseaux. — 10. Sillon qui sépare les deux ventricules. — 11. Ventricule droit. — 12. Artère pulmonaire. — 13. Ventricule gauche. — 14. Artère aorte.

Fig. 2. Cœur droit ouvert de manière a faire voir l'intérieur.

1. Cavité de l'oreillette. — 2. Fosse ovale. — 3. Valvule d'Eustache. — 4. Orifice de la grande veine cardiaque. — 5. Cavité du ventricule offrant différentes espèces de colonnes charnues. — 6. Un des pans de la valvule tricuspide. — 7. Artère pulmonaire avec deux de ses valvules sigmoïdes.

Fig. 3. Cœur gauche ouvert.

1. Cavité de l'oreillette au haut de laquelle on voit les veines pulmonaires. — 2. Cavité du ventricule. — 3. Valvule auriculo-ventriculaire. — 4. Aorte à l'origine de laquelle on voit deux des valvules sigmoïdes.

Fig. 4. Cœur dont on a enlevé la membrane séreuse et la graisse pour faire voir les fibres charnues.

1. Fibres communes des deux oreillettes. — 2. Fibres propres de l'oreillette droite. — 3. Fibres propres de l'oreillette gauche. — 4. Fibres communes des deux ventricules. — 5. Trous qui donnent passage aux vaisseaux cardiaques. — 6. Pointe du cœur où l'on voit les fibres communes, superficielles d'abord, se rassembler en tourbillonnant, pénétrer dans l'intérieur du cœur et devenir profondes. — 7. Raphé où l'on voit les fibres communes superficielles, antérieures et postérieures s'entre-croiser et devenir profondes. — 8 et 9. Orifices des artères pulmonaire et aorte.

Pl. 30.

Fig. 1

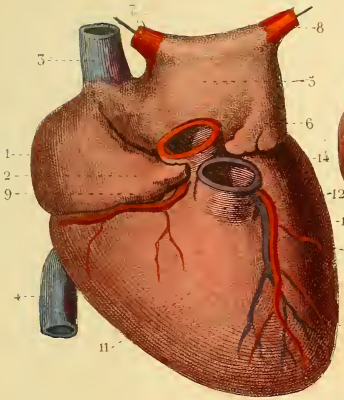

Fig. 4.

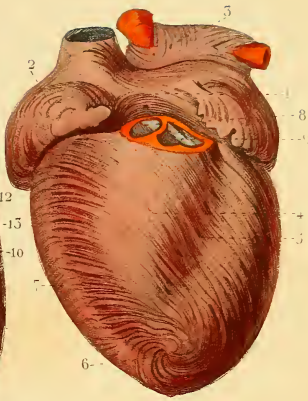

Fig. 3.

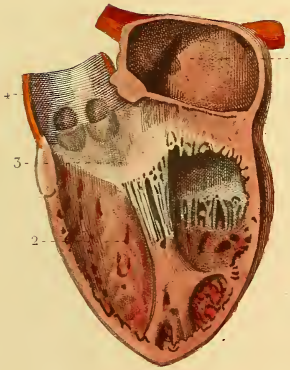

Fig. 2.

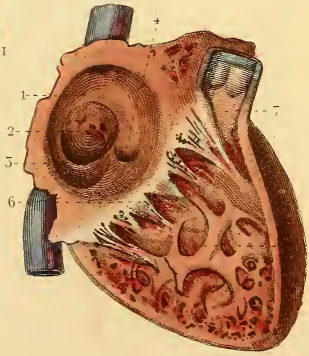

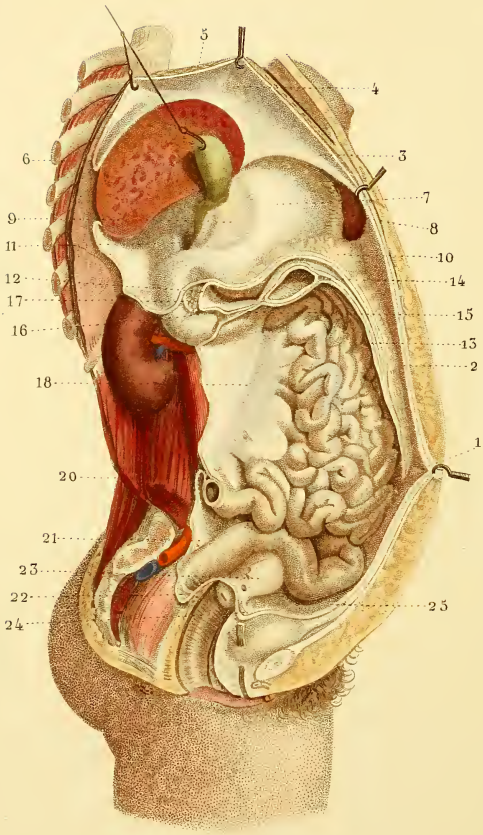

Lebrun sc.

SPLANCHNOLOGIE PL. 9.

Péritoine. — L'abdomen est ouvert du côté droit.

1. Ombilic. — 2. Péritoine tapissant la paroi antérieure de l'abdomen. — 3. Faux de la veine ombilicale. — 4. Ligament suspenseur du foie. — 5. Diaphragme soulevé par des érignes. — 6. Réflexion du péritoine du diaphragme sur le foie, constituant ce qu'on nomme *ligament coronaire* du foie. Le foie est coupé verticalement, et la vésicule biliaire est soulevée. — 7. Estomac, continu avec — 8. l'épiploon gastro-splénique du côté de la rate ; avec — 9. l'épiploon gastro-hépatique du côté du foie; en bas avec — 10. l'épiploon gastro-colique ou grand épiploon. — 11. Hiatus de Winslow, borné : en haut par le foie; en bas par le duodénum; en avant par les canaux biliaires, etc.; en arrière par la veine cave inférieure tapissée par le péritoine. — 12. Arrière-cavité des épiploons. — 13. Portion réfléchie du grand épiploon. — 14. Dédoublement du grand épiploon pour embrasser le colon transverse (coupé). — 15. Réunion des deux feuillets pour former le mésocolon transverse : son feuillet supérieur recouvre — 16. le duodénum en partie; — 17. le pancréas, et remonte à l'hiatus de Winslow. Son feuillet inférieur va former — 18 le mésentère; celui-ci enveloppe — 19. les circonvolutions intestinales. — 20. Les deux feuillets du mésentère et l'intestin grêle (coupé). — 21. Mésorectum. — 22. Réflexion du péritoine du rectum sur le vagin, formant un repli semi-lunaire. — 23. Ligament large coupé; au-dessous, on voit le col de la matrice et le vagin ouvert. — 24. Réflexion du péritoine de la matrice sur la paroi postérieure de la vessie, formant un ligament semi-lunaire. — 25. Péritoine suivant l'ouraque jusqu'à l'ombilic, et formant un des replis nommés ligaments suspenseurs de la vessie.

SPLANCHNOLOGIE PL. 10.

Fig. 1. L'ESTOMAC ET LE DUODÉNUM SONT VUS EN AVANT : LE FOIE PAR SA FACE INFÉRIEURE.

1. Estomac. — 2. Grosse tubérosité. — 3. Petite tubérosité. —4. Orifice cardiaque ou cardia.—5. Orifice pylorique.—6. Duodénum. — 7. Tête du pancréas limitée par la veine porte et l'artère mésentérique supérieure, qui limitent aussi le duodénum en passant au-devant de lui. — 8 et 9. Portions du gros intestin. — 10. Portion du grand épiploon. — 11. Face inférieure du grand lobe du foie. — 12. Passage de la veine cave inférieure. — 13. Sillon longitudinal ou de la veine ombilicale, contenant cette veine oblitérée. — 14. Sillon transverse ou de la veine porte, contenant le sinus de cette veine, les branches de l'artère et du canal hépatique. — 15. Vésicule biliaire, terminée par le canal cystique, lequel s'unit au canal hépatique pour former — 16. le canal cholédoque. — 17. Tronc de la veine porte. — 18. Artère hépatique. — 19. Éminence porte antérieure. — 20. Éminence porte postérieure, ou lobe de Spigel. — 20'. Lobe moyen du foie, ou lobe gauche.

Fig. 2. ESTOMAC DONT LA MEMBRANE SÉREUSE EST ENLEVÉE POUR MONTRER LA DISPOSITION DES FIBRES CHARNUES.

1 et 2. Petites bandes fibreuses descendant de l'œsophage sur la petite courbure. — 3. Fibres charnues dirigées en divers sens.

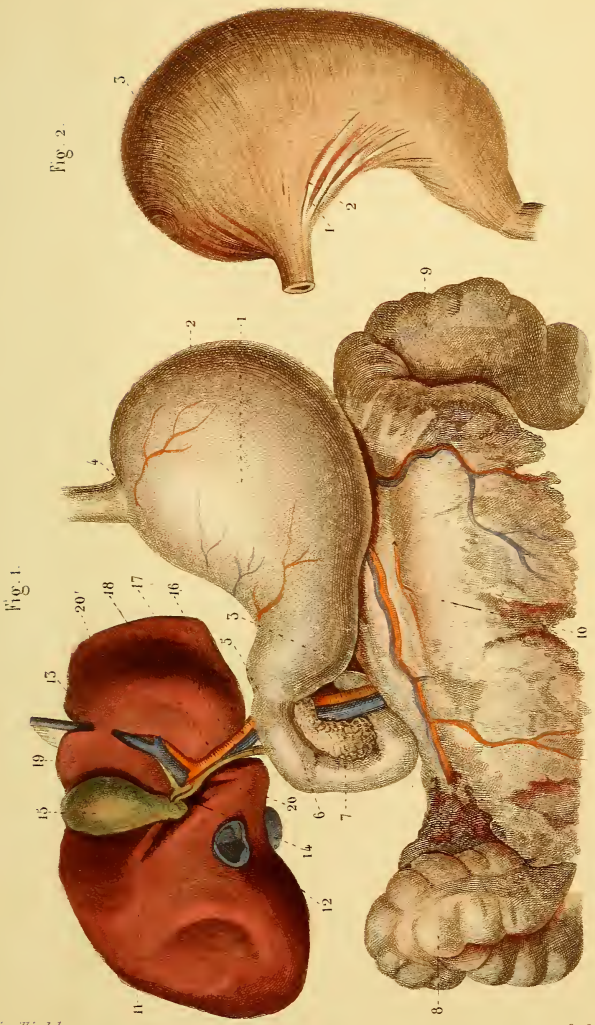

Léveillé del. Corbié sc

Pl. 53.

Fig. 3.

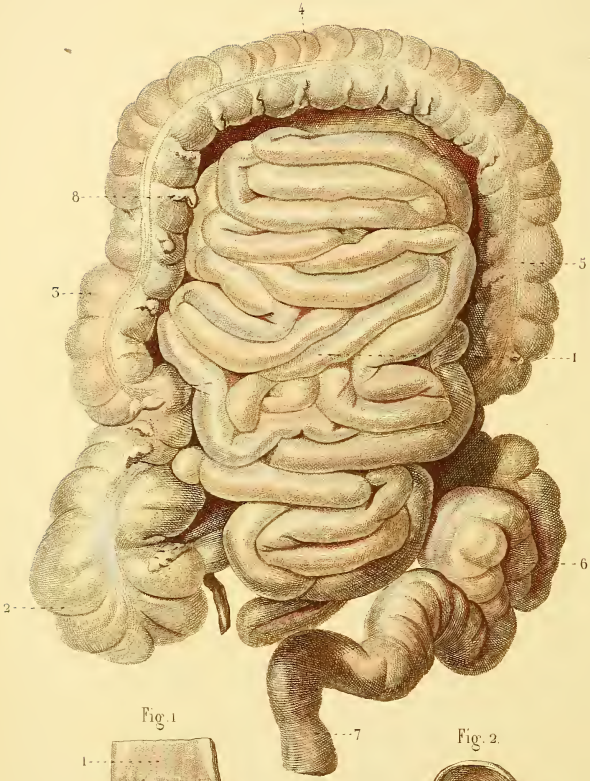

Fig. 1

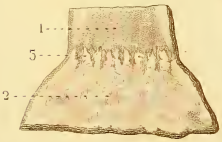

Fig. 2.

Léveillé del. Corbié sc

SPLANCHNOLOGIE PL. 11.

Fig. 1. Portion de l'œsophage et de l'estomac vus a leur surface interne.

1. Muqueuse de l'œsophage lisse. — 2. Surface de l'estomac. — 3. Ligne de séparation de l'œsophage et de l'estomac marquée par des inégalités répondant à l'orifice cardiaque.

Fig. 2. Valvule pylorique de l'estomac.

Fig. 3. — 1. Circonvolutions de l'intestin grêle. — 2. Cœcum recevant l'insertion de l'intestin grêle et présentant l'appendice vermiculaire. — 3. Colon ascendant. — 4. Colon transverse. — 5. Colon descendant. — 6. S iliaque du colon. — 7. Commencement du rectum. — 8. Une des append ces graisseuses du gros intestin.

SPLANCHNOLOGIE PL. 12.

Fig. 1. Portion d'intestin grêle ouverte pour montrer les valvules conniventes ou de Kerkringius.

Fig. 2. Cœcum ouvert.

1. Extrémité inférieure de l'intestin grêle. — 2. Appendice vermiculaire. — 3. Orifice de cet appendice. — 4. Ouverture de l'intestin grêle dans le cœcum. — 5 et 6. Lèvres de la valvule iléo-cœcale ou de Bauhin.

Fig. 3. Rate.

1 et 2. Incisures qu'elle présente quelquefois sur ses bords. — 3 et 4. Deux des trous vasculaires dont la réunion forme ce qu'on appelle la scissure de la face interne de la rate.

Fig. 4. Canaux biliaires et pancréatiques vus en arrière.

1. Duodénum. — 2. Vésicule biliaire ouverte. — 3. Petits replis valvulaires. — 4. Canal cystique. — 5. Canal hépatique. — 6. Canal cholédoque. — 7. Pancréas. — 8. Tête du pancréas. — 9. Conduit pancréatique ou canal de Virsung.

Fig. 5. — 1. Capsule surrénale. — 2. Rein. — 3. Uretère. — 4 et 5. — Artère et veine rénales.

Fig. 6. Rein fendu par la moitié.

1. Substance corticale. — 2. Cône de substance tubuleuse terminé par un mamelon dans un calice. — 3. Un calice ouvert. — 4. Bassinet. — 5. Uretère.

Pl. 54.

Fig. 1

Fig. 6.

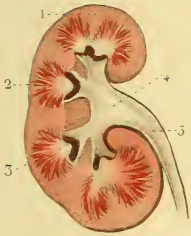

Fig. 2.

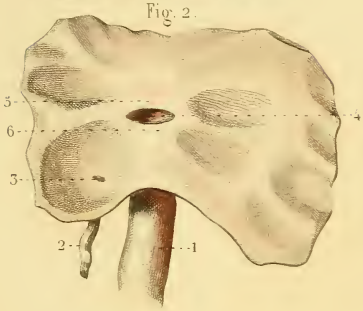

Fig. 5.

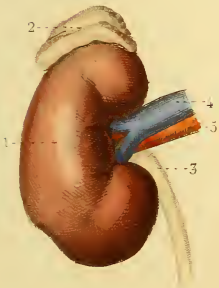

Fig. 3.

Fig. 4.

Lepetit del. Corbié sc.

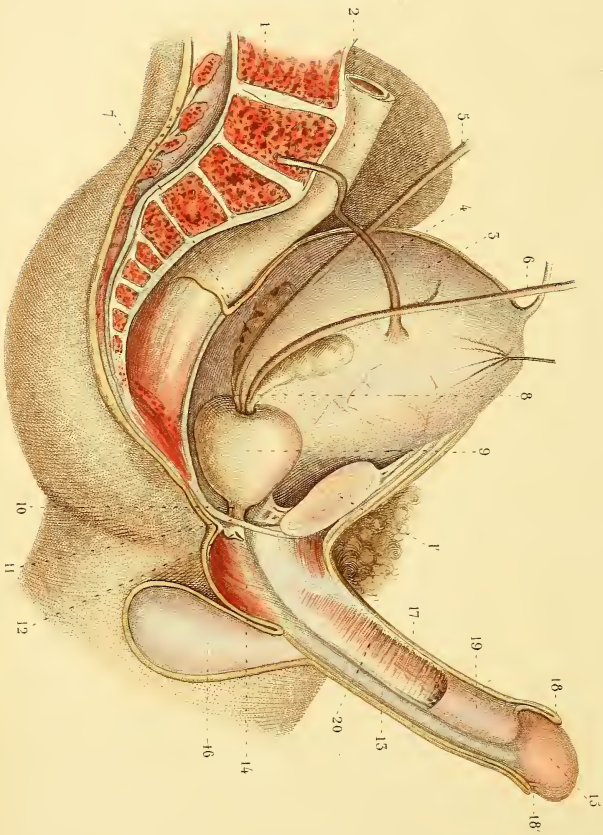

Loveille del. *Corbié sc.*

SPLANCHNOLOGIE PL. 13.

Organes génitaux. — Le bassin est coupé sur la ligne médiane et ouvert du côté droit.

1. Colonne vertébrale. — 2. Fin du gros intestin. — 3. Vessie. — 4. Uretère. — 5 et 6. Conduits déférents. — 7. Une des vésicules séminales s'abouchant avec le conduit déférent du même côté pour former le — 8. conduit éjaculateur. — 9. Prostate. — 10. Portion intra-pelvienne du canal de l'urètre. — 11. Aponévrose moyenne du périnée. — 12. Une des glandes de Cooper. — 13. Canal de l'urètre. — 14. Bulbe de l'urètre. — 15. Gland. — 16. Cloison du dartos : le testicule droit et ses enveloppes sont enlevés. — 17. Peau de la verge. — 18. Prépuce. — 18'. Frein de la verge. — 19. Corps caverneux coupé de manière à laisser voir à la fois sa membrane, son tissu et son artère. — 20. Cloison du corps caverneux.

SPLANCHNOLOGIE PL. 14.

Fig. 1. Vessie vue de profil du coté droit.

1. Fibres charnues à diverses directions. — 1'. Col de la vessie. — 2 et 3. Uretères. — 4. Ouraque. — 5. Vésicule séminale. — 6. Prostate. — 7. Portion du canal de l'urètre.

Fig. 2. La partie inférieure de la vessie et le canal de l'urètre sont ouverts en avant et au-dessus.

1. Trigone vésical borné par l'orifice du canal de l'urètre et par les — 2 et 3. orifices des uretères. — 4. Vésicule séminale et conduits prostatiques. — 5. Prostate. — 6. Glande de Cooper. — 7. Vérumontanum, ou crète urétrale, à la surface de laquelle on voit les deux orifices des conduits éjaculateurs et des conduits prostatiques. — 8 et 9. Deux des petites cavités connues sous le nom de lacunes de Morgagni.

Fig. 3. Organes génitaux; enveloppes du testicule.

1. Peau du scrotum. — 2. Dartos. — 3. Pellicule qui descend du contour de l'anneau inguinal. — 4. Fibres charnues du crémaster, constituant la tunique rouge ou érythroïde. — 5. Tunique fibreuse. — 6. Tunique vaginale, élytroïde ou séreuse. — 7. Testicule entouré de la membrane albuginée. — 8. Épididyme. — 9. Conduit déférent. — 10. Artère qui l'accompagne. — 11. Anneau inguinal. — 12. Trajet ou conduit inguinal ouvert : on y voit, au-dessous du muscle petit oblique, le cordon spermatique.

Fig. 4. Testicule coupé verticalement.

1. Substance du testicule comme divisée par pelotons. — 1'. Tunique albuginée. — 2. Conduits séminifères. — 3. Corps d'Hygmor. — 4. Conduits nés du corps d'Hygmor, allant à — 5. la tête de l'épididyme. — 6. Corps de l'épididyme. — 7. Queue. — 8. Conduit déférent.

Pl 56.

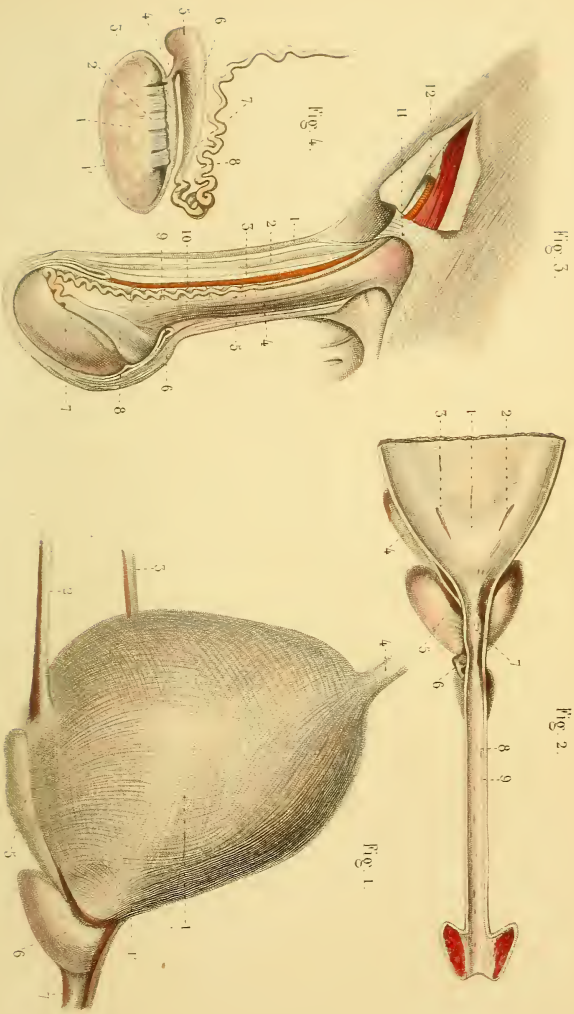

Corbié sc.

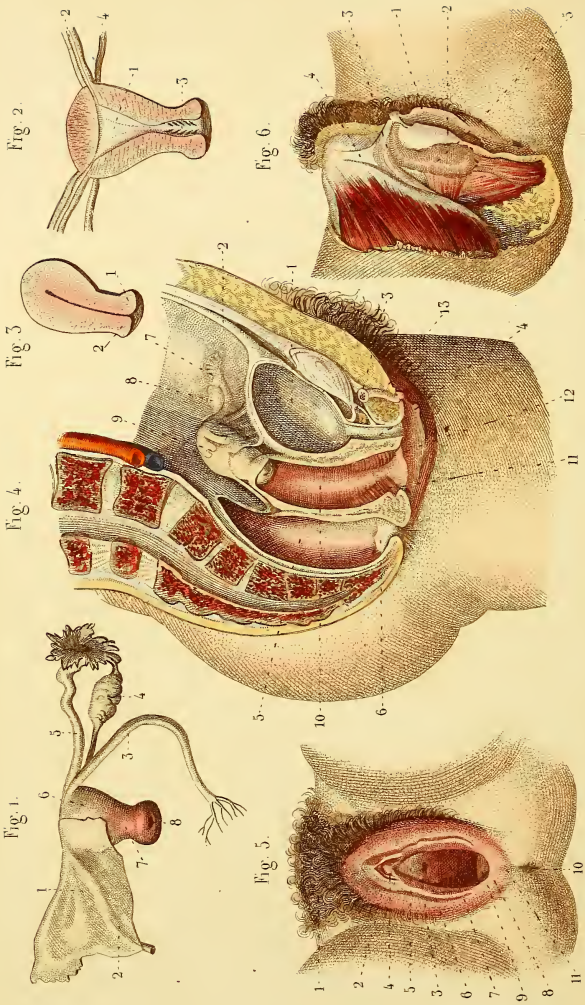

Léveillé del. *Corbié sc.*

SPLANCHNOLOGIE PL. 15.

Fig. 1. Organes génitaux de la femme.

1. Un des ligaments larges ou ailes de la matrice. — 2 et 3. Ligaments ronds terminés en patte d'oie. — 4. Ovaire et son ligament. — 5. Trompe utérine ou de Fallope, terminée par une expansion frangée, *morceau frangé*, ou *pavillon de la trompe*. — 6. Corps de la matrice. — 7. Col. — 8. Extrémité inférieure de la matrice ou *museau de tanche*.

Fig. 2. Matrice divisée en moitié antérieure et moitié postérieure : on a conservé cette dernière.

1. Cavité du corps de la matrice : elle se continue avec — 2. la cavité des trompes utérines et — 3. la cavité du col. Dans cette dernière cavité, on voit une saillie arborisée, *arbre de vie* de la matrice. — 4. Ligament de l'ovaire.

Fig. 3. Matrice divisée en deux moitiés latérales : on a conservé la moitié gauche.

1. Lèvre antérieure du museau de tanche. — 2 Lèvre postérieure.

Fig. 4. Bassin divisé en deux moitiés latérales : on a conservé la moitié gauche. La vessie, le canal de l'urètre, le vagin et le rectum sont ouverts.

1. Vessie. — 2. Ouraque. — 3. Ligament antérieur de la vessie. — 4. Canal de l'urètre. — 5. Rectum. — 6. Lacunes de l'extrémité inférieure du rectum. — 7. Trompe. — 8. Ovaire. — 9. Matrice : on voit le péritoine l'envelopper et se porter ensuite sur la vessie et sur le rectum. — 10. Vagin. — 11 et 12. Colonnes antérieure et postérieure du vagin. — 13. Clitoris.

Fig. 5. Parties génitales externes, pudendum.

1. Mont de Vénus ou pénil. — 2. Grande lèvre. — 3. Petite lèvre : à son extrémité supérieure elle se divise en deux feuillets, dont l'un se termine au bas du clitoris, et dont l'autre s'unit avec un feuillet semblable de la petite lèvre opposée pour former une sorte de prépuce au clitoris. — 4. Clitoris dont on ne voit que l'extrémité antérieure. — 5. Espace vestibulaire. — 6. Méat urinaire. — 7. Entrée du vagin. — 8. Fourchette. — 9. Fosse naviculaire. — 10. Anus. — 11. Périnée.

Fig. 6. — 1 et 2. Petites lèvres. — 3. Clitoris, racine, corps et gland. — 4. Ligament suspenseur du clitoris. — 5. Corps caverneux ou bulbe du vagin allant se terminer au gland du clitoris.

ANGÉIOLOGIE PL. 1.

Cœur, crosse de l'aorte, artères brachio-céphaliques, carotides, sous-clavière, etc., etc. — Le sternum est scié verticalement, et la poitrine est ouverte à gauche.

1. Cœur. — 2. Artère cardiaque antérieure. — 3. Artère cardiaque postérieure. — 4. Artère pulmonaire coupée. — 5. Crosse de l'aorte. — 6. Tronc brachio-céphalique. — 7. Carotide primitive gauche. — 8. Artère sous-clavière gauche. — 9. Division du tronc brachio-céphalique en carotide primitive droite et sous-clavière droite. — 10. Division de la carotide primitive en carotide externe et carotide interne. — 11. Artère thyroïdienne et branches principales. — 12. Artère linguale. — 13. Artère faciale. — 14. Artère palatine inférieure. — 15. Artère sous-mentale. — 16. Labiale inférieure. — 17. Labiale supérieure. — 18. Une des branches dorsales du nez. — 19. Artère occipitale et rameau mastoïdien. — 20. Auriculaire postérieure et branche stylo-mastoïdienne. — 21. Pharyngienne. — 22. Division de la carotide externe en maxillaire interne et temporale superficielle. — 23. Artère transverse de la face. — 24. Une des branches auriculaires antérieures. — 25. Artère temporale moyenne. — 25'. Artère thyroïdienne inférieure et cervicale ascendante. — 26. Artère vertébrale. — 27. Lieu où l'artère vertébrale pénètre dans le canal des apophyses transverses. — 28. Artère inter-costale supérieure. — 29. Scapulaire supérieure. — 30. Scapulaire postérieure. — 31. Artère mammaire interne. — 32. Médiastine antérieure. — 33. Diaphragmatique supérieure.

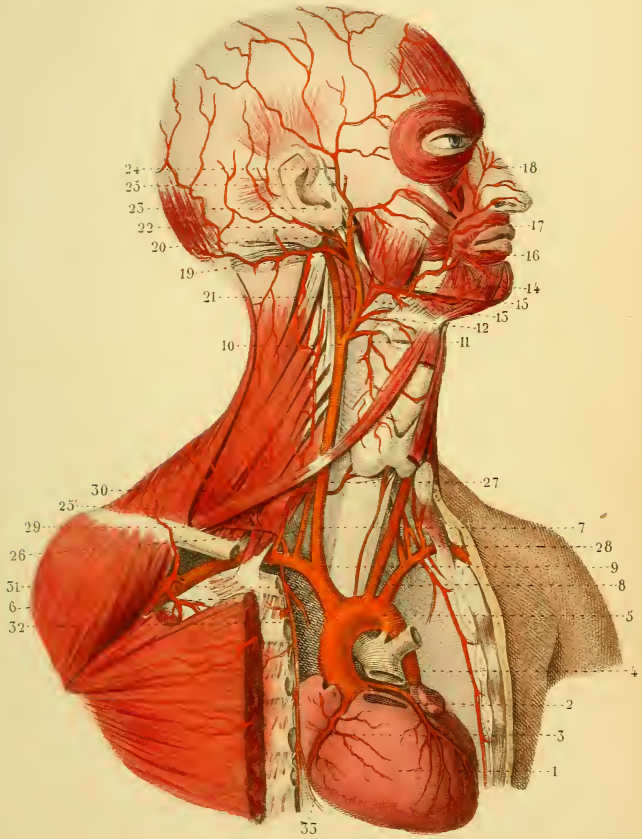

Léveillé del. *Choubard sc.*

Fig. 2.

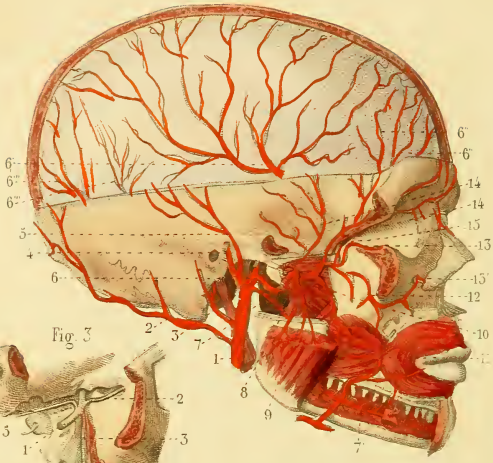

Fig. 3

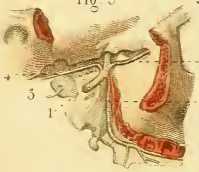

Fig. 1

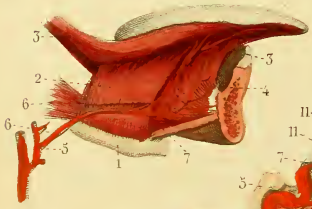

Fig. 4

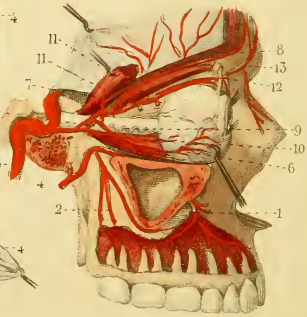

Fig. 5.

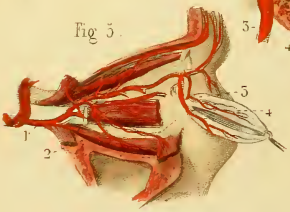

Lebeillé del.

Chaubard sc.

ANGÉIOLOGIE PL. 2.

Fig. 1. Artère linguale. — La mâchoire inférieure est sciée.

1. Os hyoïde. — 2. Muscle hyoglosse incisé pour montrer le passage de l'artère linguale. — 3, 3. Stylo-glosse. — 4 Génioglosse. — 5. Artère carotide externe. — 6. Artère linguale. — 6'. Dorsale de la langue. — 7. Sublinguale.

Fig. 2. Artère maxillaire interne. — On a enlevé le côté droit du crâne, toute la partie supérieure de la mâchoire inférieure, la table externe du reste de l'os et la paroi externe de l'orbite.

1. Carotide externe. — 2. Artère occipitale et rameau mastoïdien. — 3. Auriculaire postérieure et rameau stylo-mastoïdien. — 4. Temporale superficielle et branches auriculaires antérieures. — 5. Temporale moyenne. — 6. Maxillaire interne, méningée moyenne ou sphéno-épineuse, et petite méningée du trou déchiré postérieur. — 6'. Division de l'artère méningée moyenne. — 6'', 6''. Méningées antérieures, branches de l'ophthalmique. — 6''', 6'''. Méningées postérieures. — 7. Dentaire inférieure. — 7'. Même artère dans le canal dentaire. — 8. Massétérine. — 9. Ptérygoïdiennes. — 10. Buccale. — 11. Faciale anastomosée avec la buccale. — 12 Alvéolaire et rameaux dentaires postérieurs. — 13. Sous-orbitaire. — 13'. Même artère au trou sous-orbitaire. — 14, 14. Temporales profondes. — 15. Maxillaire interne s'enfonçant dans la fente ptérygo-maxillaire.

Fig. 3. Artère maxillaire interne s'enfonçant dans le trou sphéno-palatin, dont elle prend le nom.

1. Apophyse ptérygoïde. — 2. Sous-orbitaire. — 3. Palatine. — 4. Vidienne ou ptérygoïdienne. — 5. Ptérygo-palatine.

Fig. 4. Artère ophthalmique. — L'orbite est détruit en dehors et le canal carotidien ouvert.

1. Artère dentaire antérieure dans son canal. — 2. Rameaux dentaires postérieurs. — 3. Carotide interne. — 4. Ophthalmique, — 5. Centrale de la rétine. — 6. Lacrymale. — 7. Branche musculaire. — 8. Sus-orbitaire. — 9. Une des artères ciliaires longues. — 10. Une artère ciliaire antérieure. — 11; 11. Artères ethmoïdales, méningées antérieures. — 12. Artères palpébrales. — 13. Terminaison de l'ophthalmique par les branches frontale et nasale.

Fig. 5. Artère ophthalmique, l'œil étant enlevé.

1. Ophthalmique. — 2. Branche musculaire inférieure. — 3. Palpébrale supérieure. — 4. Palpébrale inférieure.

ANGÉIOLOGIE PL. 3.

Fig. 1. Artères du cerveau, du cervelet, etc.

1. Lobe antérieur du cerveau. — 2. Lobe postérieur. — 3. Scissure de Sylvius. — 4. Protubérance annulaire. — 5. Cervelet. — 6. Bulbe occipital de la moelle. — 7. Tronc coupé de l'artère carotide interne. — 8. Artère communiquante postérieure. — 8'. Artère du plexus choroïde (une partie du lobe moyen est enlevée). — 9. Artère cérébrale antérieure. — 10. Artère cérébrale antérieure. — 11. Artère communiquante antérieure. — 12. Artère vertébrale. — 13. Artère cérébelleuse inférieure et postérieure. — 14. Artère basilaire. — 15. Artère cérébelleuse inférieure et antérieure. — 16. Artère cérébelleuse supérieure. — 17. Artère cérébrale postérieure anastomosée avec la carotide interne par la communiquante postérieure. Entre elle et la cérébelleuse supérieure, on voit le nerf moteur oculaire commun.

Fig. 2. Artères vertébrale et cervicale profonde. Colonne cervicale vue de coté, et portion de la base du crane.

1. Portion de l'artère sous-clavière. — 2. Tronc commun de l'artère vertébrale et la cervicale profonde. — 3. Artère vertébrale dans le canal des apophyses transverses. — 4. Courbure verticale de cette artère. — 5. Courbure horizontale. — 6. Artère vertébrale dans le crâne. — 7. Artère basilaire et branches. — 8. Artère cervicale profonde. — 9 et 10. Anastomoses entre cette artère et la vertébrale. — 11. Extrémité du muscle transversaire épineux.

Fig. 3. Crosse et portion thoracique de l'aorte. — On a scié les côtes près de la colonne vertébrale.

1. Trachée-artère. — 2 et 3. Bronches. — 4. OEsophage. — 5. Crosse de l'aorte. — 6. Tronc brachio-céphalique. — 7. Carotide primitive gauche. — 8. Sous-clavière gauche. — 9. Intercostale supérieure née d'un tronc commun avec l'artère thyroïdienne inférieure. — 10. Aorte thoracique. — 11 et 12. Artères œsophagiennes. — 13 et 14. Artères bronchiques. — 15. Une des artères inter-costales inférieures. — 16. Branche inter-costale. — 17. Branche dorsale, fournissant par le trou de conjugaison — 18. un rameau spinal.

Fig. 4. Artères spinales. — Le corps des vertèbres est enlevé et le canal vertébral est ouvert en avant.

1. Moelle vertébrale avec ses membranes, dans le canal vertébral. — 2. Une artère intercostale. — 3. Une artère spinale pénétrant par le trou de conjugaison et fournissant des rameaux aux parois du canal, à la moelle et à ses membranes.

Fig. 3.

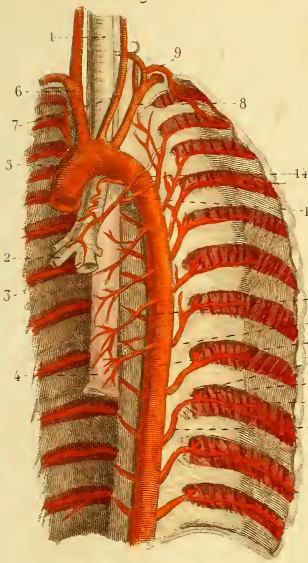

Fig. 2.

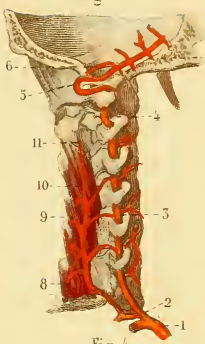

Fig. 4

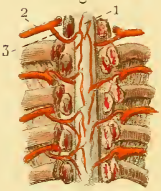

Fig. 1.

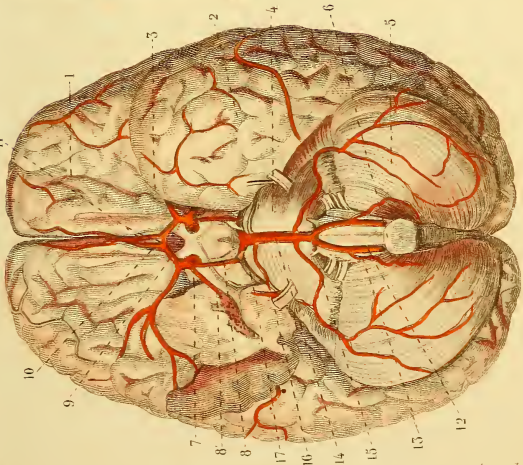

Leveillé del. *Annedouche*

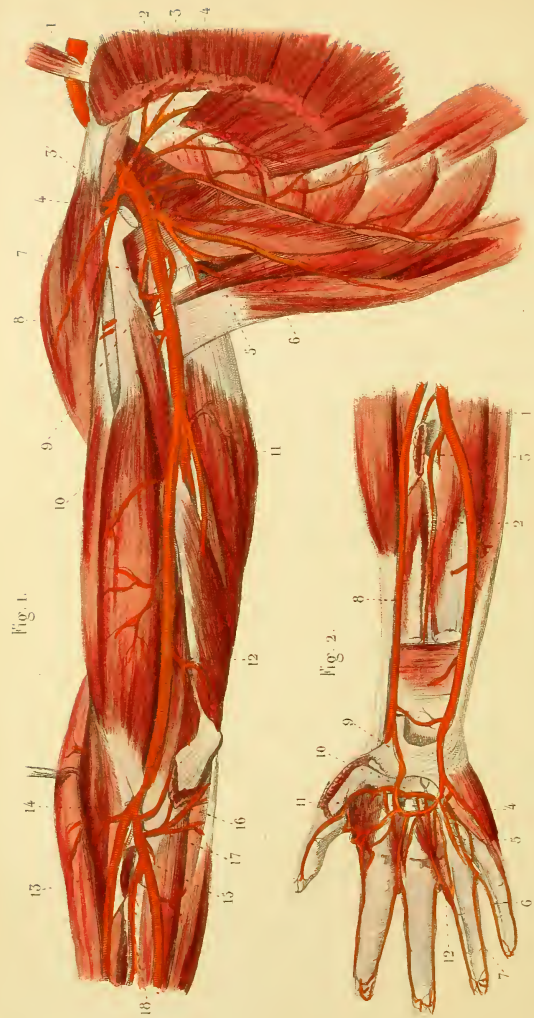
Fig. 1.
Fig. 2.

ANGÉIOLOGIE PL. 4.

Fig. 1 et 2. ARTÈRES DE L'AISSELLE, DU BRAS ET DE LA MAIN

Fig. 1. — 1. Muscle scalène antérieur derrière lequel passe l'artère sous-clavière. — 2 et 3. Artères thoraciques antérieures. — 3. Artère acromiale. — 4. Artère thoracique latérale ou mammaire externe. — 5. Branche postérieure de l'artère scapulaire inférieure. — 6. Branche antérieure de cette artère. — 7 et 8. Artère circonflexe antérieure. — 9. Artère circonflexe postérieure. — 10. Artère bracmiale. — 11. Artère humérale profonde, ou collatérale externe. — 12. Collatérale interne. — 13. Artère radiale. — 14. Récurrente radiale antérieure. — 15. Artère cubitale. — 16. Récurrente cubitale antérieure. — 17. Récurrente cubitale postérieure. — 18. Artère inter-osseuse.

Fig. 2. — 1. Artère cubitale. — 2. Inter-osseuse antérieure. — 3. Inter-osseuse postérieure. — 4. Arcade palmaire superficielle. — 5. Une des artères collatérales des doigts. — 6 et 7. Deux artères digitales. — 8. Artère radiale. — 9. Artère radio-palmaire. — 10. Arcade palmaire profonde. — 11. Une artère perforante postérieure. — 12. Une des artères perforantes antérieures.

ANGÉIOLOGIE PL. 5.

Artère cœliaque. — Le foie est renversé en haut de manière à présenter sa face inférieure.

1. Foie. — 2. Vésicule biliaire. — 3. Cordon remplaçant la veine ombilicale. — 4. Estomac. — 5. Commencement du duodénum. — 6. Rate. — 7. Pancréas. — 8. Artère cœliaque. — 9. Artère coronaire stomachique, donnant naissance à des rameaux œsophagiens et se continuant sur la petite courbure de l'estomac. — 10. Artère hépatique. — 11. Artère pylorique. — 12. Artère gastro-épiploïque droite, descendant derrière le duodénum et le long de la grande courbure de l'estomac. — 13. Artère cystique. — 14. Artère splénique. — 15. Ligne flexueuse, montrant la direction de l'artère splénique derrière l'estomac. — 16. Artère gastro-épiploïque gauche. — 17 et 18. Quelques vaisseaux courts, *vasa breviora*.

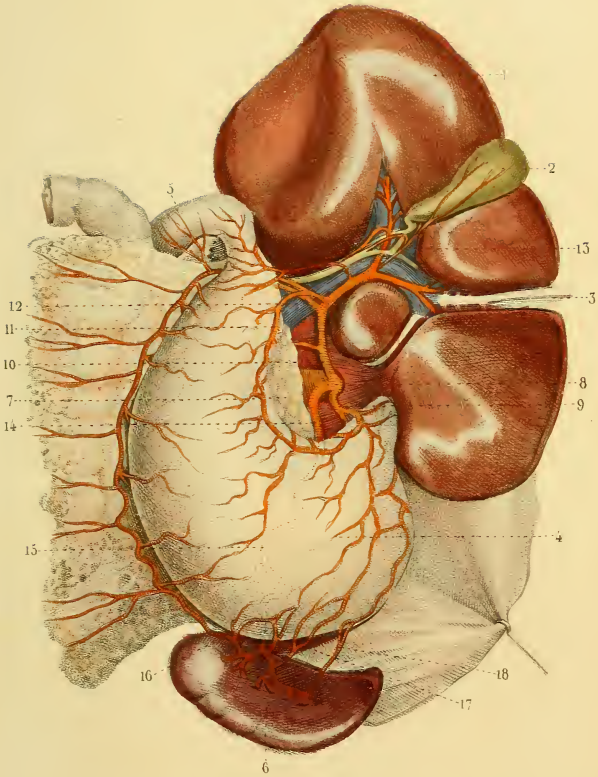

Leveillé del *Choubard sc*

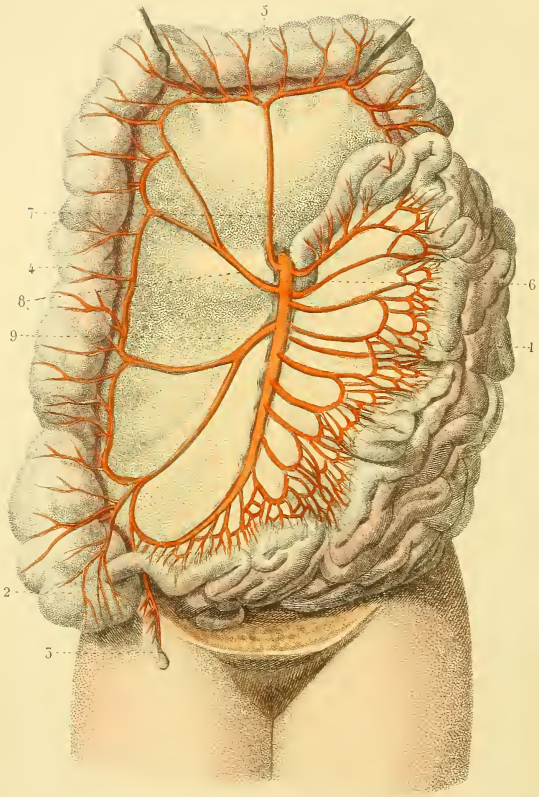

Léveillé del.

Annedouche sc

ANGÉIOLOGIE PL. 6.

Artère mésentérique supérieure. — L'intestin grêle est déjeté en bas et à gauche; le gros intestin, en haut et à droite.

1. 1. Intestin grêle. — 2. Cœcum. — 3. Appendice iléo-cœcal. — 4. Colon ascendant. — 5. Colon transverse. — 6. Artère mésentérique supérieure, fournissant par sa convexité les artères de l'intestin grêle, réunies en réseau avant d'arriver à l'intestin. — 7. Artère colique droite supérieure. — 8. Colique moyenne. — 9. Colique inférieure.

ANGÉIOLOGIE PL. 7.

Artères coliques droites et gauches. — L'intestin grêle est enlevé.

1. Gros intestin. — 2. Aorte. — 3. Artère mésentérique supérieure. — 4. Une des branches de l'intestin grêle coupée près de son origine. — 5. Colique droite supérieure. — 6. Arcade remplaçant la colique droite moyenne. — 7. Colique droite inférieure. — 8. Artère mésentérique inférieure. — 9. Colique gauche supérieure. — 10. Colique gauche moyenne. — 11. Colique gauche inférieure. — 12 et 13. Artères hémorrhoïdales supérieures.

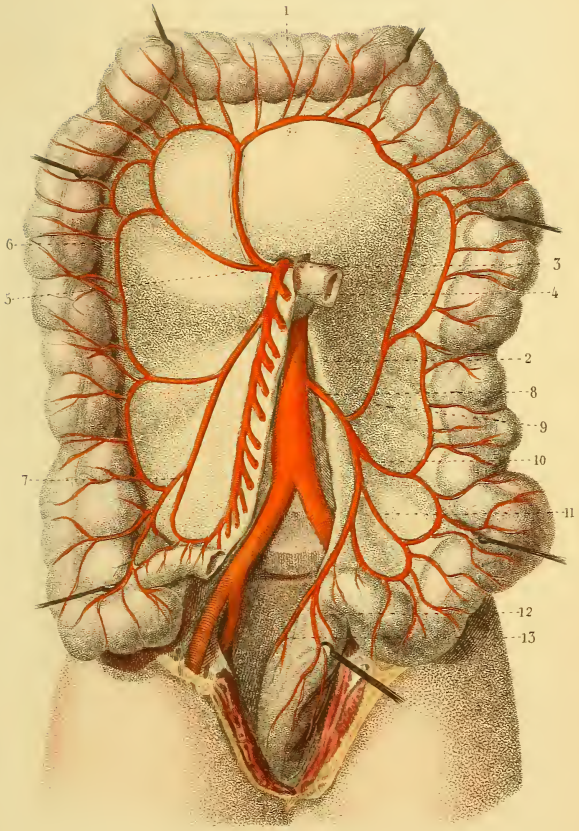

Leveillé del. *Annedouche sc*

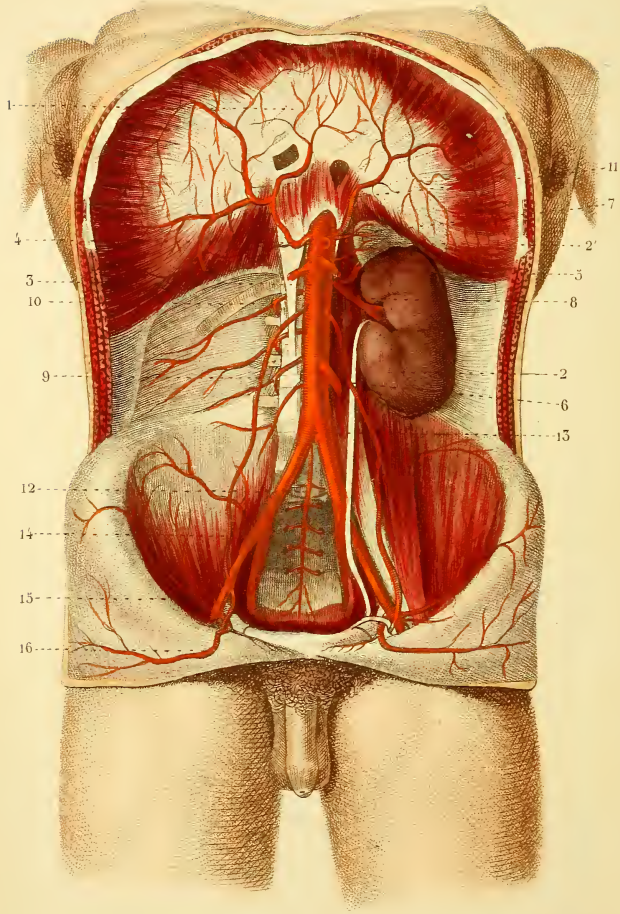

Corbié del. et sc.

ANGÉIOLOGIE PL. 8.

Artères de l'abdomen.

1. Diaphragme. — 2. Rein. — 2'. Capsule surrénale. — 3. Aorte. — 4. Artère cœliaque coupée. — 5. Artère mésentérique supérieure coupée. — 6. Artère mésentérique inférieure coupée. — 7. Artère capsulaire supérieure : la moyenne vient de l'aorte, l'inférieure de l'artère rénale. — 8. Artère rénale. — 9. Une des artères spermatiques. — 10. Une des artères lombaires. — 11. Une des artères diaphragmatiques. — 12. Artère sacrée moyenne. — 13. Division de l'aorte en iliaques primitives. — 14. Division d'une iliaque primitive en artère iliaque externe et artère iliaque interne ou hypogastrique. — 15. Artère circonflexe iliaque. — 16. Artère épigastrique.

ANGÉIOLOGIE PL. 9

Fig. 1. Artère du bassin.

1. Fin de l'aorte. — 2. Artère sacrée moyenne. — 3. Une artère lombaire. — 4. Iliaque primitive. — 5. Iliaque externe. — 6. Circonflexe iliaque. — 7. Épigastrique. — 8. Ombilicale. — 9. Obturatrice. — 10. Vésicale. — 11. Iléo-lombaire. — 12 et 13. Artères sacrées latérales. — 14. Artère fessière. — 15. Hémorrhoïdale moyenne. — 16. Honteuse interne. — 17. Ischiatique.

Fig. 2. — 1. Artère obturatrice se divisant hors du bassin en deux branches qui circonscrivent le trou sous-pubien.

Fig. 3. Artères fessière et ischiatique en dehors du bassin. — Les muscles grand et moyen fessiers sont coupés et renversés.

1. Artère fessière. — 2. Branche pour le grand fessier. — 3, 4, et 5. Branches profondes placées entre le moyen et le petit fessier. — 6. Artère ischiatique. — 7 et 8. Artère honteuse interne. — 9. Circonflexe interne, branche de l'artère fémorale profonde. — 10 et 11. Deux artères perforantes de la fémorale profonde.

Pl 66.

Fig. 1

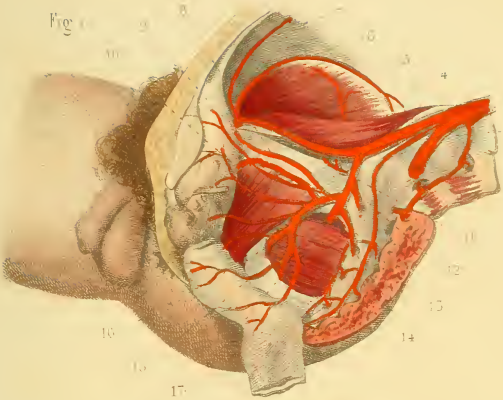

Fig. 3

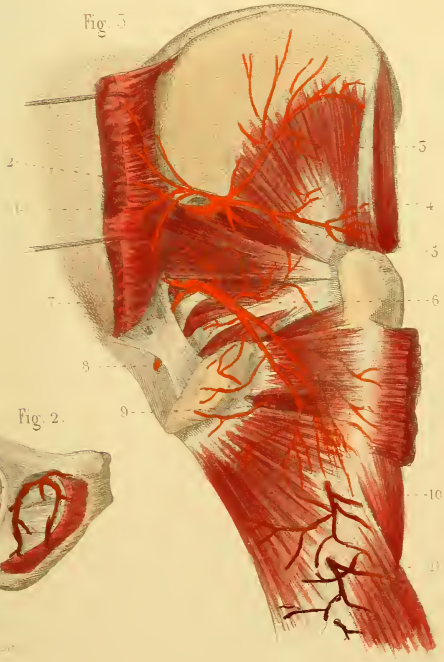

Fig. 2.

Corbie del et sc.

Fig. 2.

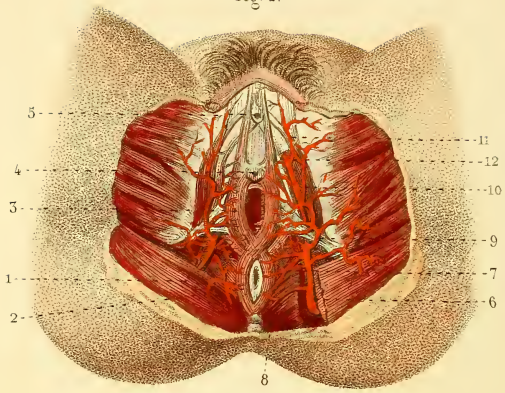

Fig. 1.

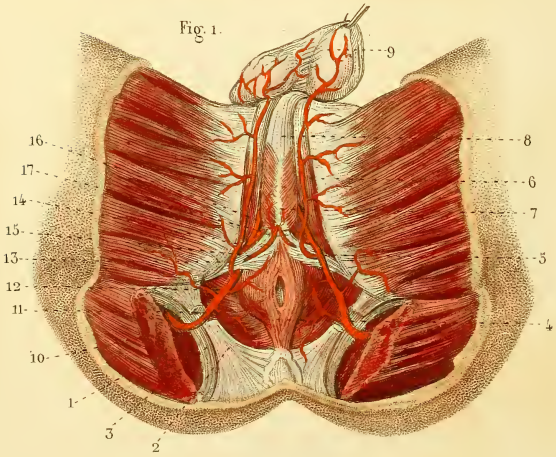

Léveillé del. *Annedouche sc.*

ANGÉIOLOGIE PL. 10.

Fig. 1. Artères honteuses internes chez l'homme.

1. Muscle grand fessier coupé. — 2. Grand ligament sacro-sciatique coupé. — 3. Petit ligament sacro-sciatique. — 4. Muscle constricteur de l'anus. — 5. Transverse du périnée. — 6. Ischio-caverneux. — 7. Bulbo-caverneux. — 8. Canal de l'urètre. — 9. Dartos. — 10. Artère honteuse. — 11 et 12. Artères hémorrhoïdales inférieures. — 13. Branche périnéale. — 14. Branche pénienne. — 15. Artère transverse du périnée ou artère du bulbe. — 16. Artère dorsale de la verge. — 17. Artère du corps caverneux.

Fig. 2. Artères honteuses internes chez la femme.

1. Muscle grand fessier. — 2. Constricteur de l'anus. — 3. Constricteur du vagin. — 4. Méat urinaire. — 5. Clitoris. — 6. Artère honteuse. — 7 et 8. Artères hémorrhoïdales inférieures. — 9. Branche inférieure ou périnéale. — 10. Branche supérieure ou du clitoris. — 11. Branche dorsale du clitoris. — 12. Branche du corps caverneux.

ANGÉIOLOGIE PL. 11.

Fig. 1. Artères de la cuisse.

1. Muscle couturier coupé. — 2. Anneau du troisième adducteur. — 3. Artère crurale ou fémorale. — 4. Sous-cutanée abdominale. — 5. Fémorale profonde. — 5', 5', 5'. Artères perforantes. — 6. Artère circonflexe interne. — 7. Artère circonflexe externe. — 8. Fémorale superficielle. — 9 et 10. Artères honteuses superficielles. — 11. Artère poplitée.

Fig. 2. Artère poplitée et artères postérieures de la jambe.

1. Artère poplitée. — 2 et 3. Artères des muscles jumeaux qui sont coupés. — 4 et 5. Artères articulaires supérieures et internes. — 6. Articulaire supérieure et externe. — 7. Articulaire inférieure et interne. — 8. Articulaire inférieure et externe. — 9. Division de l'artère poplitée en — 10. artère tibiale antérieure et — 11. tronc péronéo-tibial. — 12. Artère péronière. — 13. Artère tibiale postérieure.

Fig. 3. Plante du pied.

1. Artère tibiale postérieure — 2. Artère plantaire interne. — 3. Artère plantaire externe. — 4. Arcade plantaire. — 5. Artère perforante. — 6. Une des branches collatérales. — 7. Division d'une collatérale en deux branches. — 8. Anastomose d'une de ces branches avec une branche voisine, et — 9. division de cette anastomose en deux branches digitales. — 10. Anastomose de deux branches digitales. — 11. Terminaison en arcade de deux digitales et plexus artériel qui en résulte.

Fig. 1.

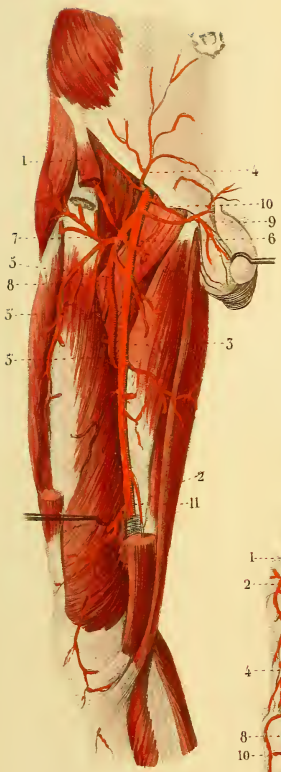

Fig. 2.

Fig. 3.

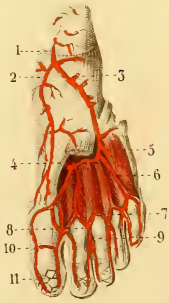

Léveillé del. *Choubard sc.*

Fig. 3.

Fig. 1.

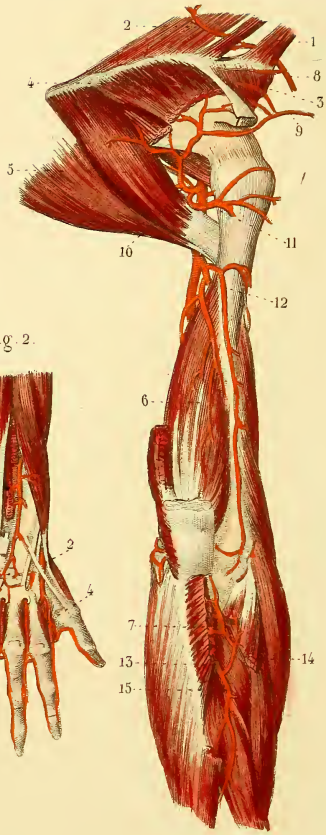

Fig. 2.

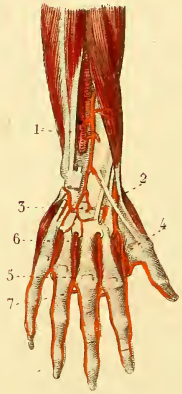

Léveillé del. *Corbié sc*

ANGÉIOLOGIE PL. 12.

Fig. 1. Artères scapulaires.

1. Muscle angulaire de l'omoplate. — 2. Rhomboïde. — 3. Sus-épineux. — 4. Sous-épineux. — 5. Grand rond et grand dorsal. — 6. Portion interne du triceps brachial : les deux autres portions sont enlevées. — 7. Muscle anconé coupé. — 8. Artère scapulaire postérieure. — 9. Scapulaire supérieure. — 10. Branche postérieure de la scapulaire commune ou inférieure. — 11. Circonflexe postérieure. — 12. Humérale profonde ou circonflexe externe. — 13. Inter-osseuse postérieure. — 14. Récurrente radiale postérieure. — 15. Branche des muscles postérieurs de l'avant-bras, division de l'inter-osseuse postérieure.

Fig. 2. — 1. Branche des muscles postérieurs de l'avant-bras. — 2. Portion carpienne de l'artère radiale passant au-dessous des tendons des muscles du pouce et s'enfonçant dans le premier espace inter-osseux. — 3. Artères du carpe. — 4. Artère collatérale du premier espace inter-osseux, ordinairement nommée *artère* du métacarpe. — 5. Collatérale du troisième espace, communiquant à son extrémité supérieure avec — 6. une perforante postérieure; à son extrémité inférieure avec — 7. une perforante antérieure.

Fig. 3. Artères tibiale antérieure et pédieuse.

1. Une branche de l'artère articulaire supérieure et externe. — 2. Artère tibiale antérieure. — 3. Récurrente du genou. — 4. Artère malléolaire externe. — 5. Artère malléolaire interne. — 6. Artere du tarse. — 7. Artère du métatarse. — 8. Artère collatérale du second espace inter-osseux.

ANGÉIOLOGIE PL. 13.

Fig. 1. — 1. Oreillette droite du cœur. — 2. Veine cave supérieure. — 3. Veine mammaire interne du côté droit. — 4. Veine médiastine. — 5. Sous-clavière droite. — 6. Jugulaire interne. — 7. Jugulaire externe. — 8. Sous-clavière gauche. — 9. Veine thyroïdienne moyenne. — 10. Mammaire interne gauche. — 11. Jugulaire interne gauche. — 12. Jugulaire externe. — 13. Grande veine inter-costale supérieure gauche. — 14 et 15 Rameaux d'anastomose entre deux veines inter-costales. — 16. Veine demi-azygos. — 17. Veine cave inférieure. — 18. Veines hépatiques. — 19. Tronc commun des veines spermatiques. — 20. Veine capsulaire. — 21. Veine rénale. — 22. Branche de communication entre une branche de la veine rénale et la veine iliaque primitive. — 23 et 24. Veines lombaires. — 25. Veine iliaque primitive. — 26. Veine iliaque externe. — 27. Veine iliaque interne ou hypogastrique. — 28 et 29. Veines sacrées latérales. — 30. Veine sacrée moyenne.

Fig. 2. — 1. Veine cave supérieure. — 2. Grande veine azygos. — 3. Grande veine inter-costale supérieure gauche. — 4 et 5. Branches qui remplacent la demi-azygos. — 6. Branches terminales de la veine azygos. — 7. Veine cave inférieure. — 8, 9 et 10. Veines inter-costales s'ouvrant, l'une dans l'azygos, l'autre dans la grande veine inter-costale gauche; une troisième dans la veine qui remplace la demi-azygos.

Fig. 3. Une matrice destinée a montrer les veines du sinus utérins.

Fig. 1.

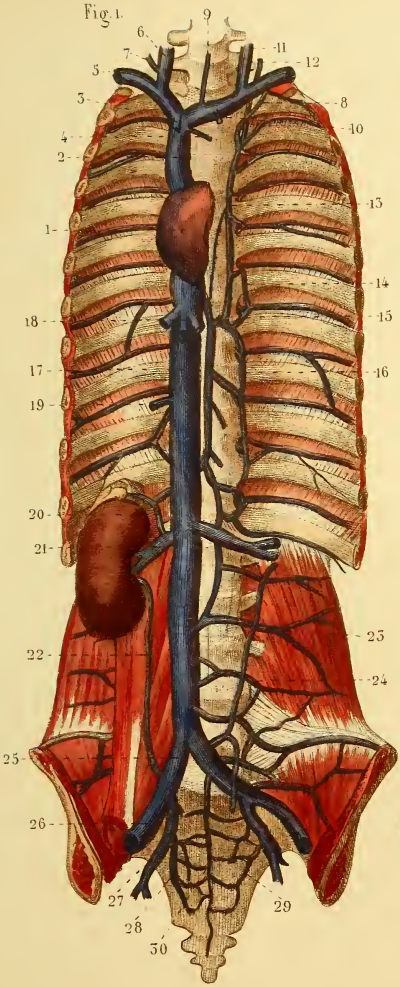

Fig. 2.

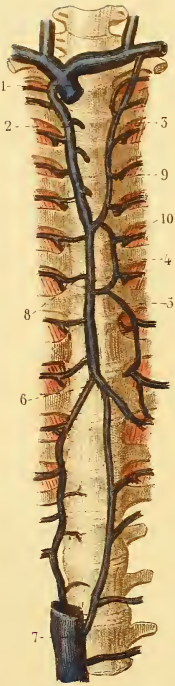

Fig. 3.

Leveillé del. *Corbié sc.*

Pl. 71.

Reveillé del

Annedouche

ANGÉIOLOGIE PL. 14.

VEINES SUPERFICIELLES DE LA TÊTE ET DU COU, VEINES SOUS-CLAVIÈRES, VEINE CAVE SUPÉRIEURE, etc. — Le thorax est ouvert.

1. Péricarde ouvert. — 2. Oreillette droite. — 3. Portion de la veine cave supérieure renfermée dans le péricarde. — 4. Même veine en dehors du péricarde. — 5. Veine azygos. — 6. Tronc de la veine mammaire interne du côté droit. — 7. Veine sous-clavière droite. — 8. Jugulaire interne. — 9. Veine thyroïdienne. — 10. Tronc commun des veines scapulaires postérieure et supérieure. — 11. Veine faciale. — 12. Anastomose avec la veine ophthalmique. — 13. Veine frontale ou préparate. — 14. Veine occipitale. — 15. Veine temporale superficielle. — 16. Veine axillaire. — 17. Veine céphalique.

ANGÉIOLOGIE PL. 15.

Fig. 1. Veines superficielles du membre supérieur.

1. Veine axillaire. — 2. Veine céphalique. — 3. Radiale superficielle. — 4. Médiane céphalique. — 5. Veine basilique. — 6. Cubitale postérieure. — 7. Cubitale antérieure. — 8. Médiane basilique. — 9. Médiane commune.

Fig. 2. — 1. Veine radiale superficielle. — 2. Céphalique du pouce. — 3. Cubitale postérieure. — 4. Veine salvatelle.

Fig. 3. — Veines du pli du bras.

1. Ouverture faite à l'aponévrose brachiale qui permet de voir l'artère brachiale et ses veines satellites, et le nerf médian en dedans. — 2. Veine céphalique. — 3. Veine radiale superficielle. — 4. Médiane céphalique. — 5. Veine basilique. — 6. Cubitale postérieure. — 7. Cubitale antérieure. — 8. Médiane basilique. — 9. Médiane commune.

Pl. 72.

Fig. 1.

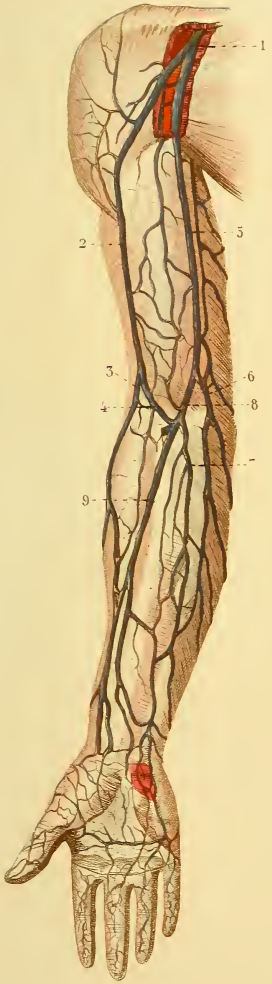

Fig. 3.

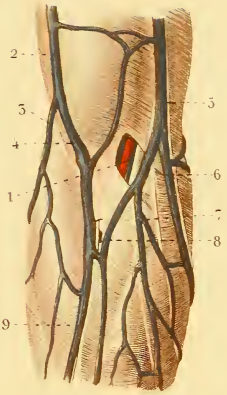

Fig. 2.

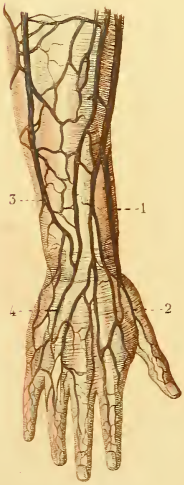

Léveillé del. *Corbié sc.*

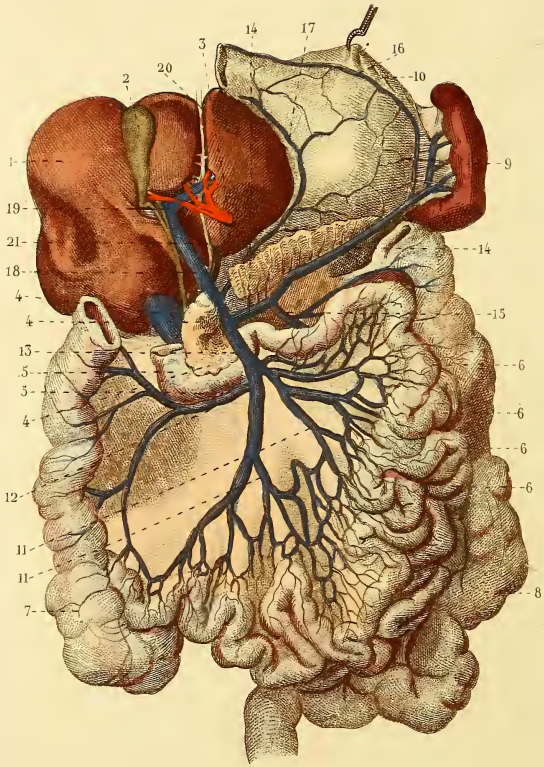

Leveillé del. *Corbié sc.*

PL. 73.

ANGÉIOLOGIE PL. 16.

VEINE PORTE.

1. Foie. — 2. Vésicule biliaire continue avec les canaux cystique, hépatique et cholédoque. — 3. Artère hépatique. — 4. Veine cave inférieure. — 4, 4. Pancréas coupé à l'union de la tête avec le corps. — 5, 5. Les deux dernières portions du duodénum. — 6, 6, 6, 6. Circonvolutions de l'intestin grêle. — 7. Cœcum et colon ascendant. — 8. Colon descendant, S iliaque et commencement du rectum. — 9. Rate. — 10. Estomac renversé. — 11, 11. Veines de l'intestin grêle. — 12. Veine colique droite. — 13. Grande mésaraïque. — 14, 14. Veine splénique. — 15. Petite mésaraïque s'ouvrant dans la veine splénique. — 16. Veine gastrique inférieure. — 17. Veine gastrique supérieure s'ouvrant dans le — 18. tronc de la veine porte. 19. Sinus de la veine porte. — 20. Veine ombilicale. — 21. Canal veineux, ou de communication entre la veine ombilicale et la veine cave inférieure.

PL. 74.

ANGÉIOLOGIE PL. 17.

Fig. 1. — 1. Veine saphène interne. — 2. Sous-cutanée abdominale. — 3. Veine dorsale de la verge. — 4. Branche considérable de la saphène.

Fig. 2. — 1. Saphène interne au côté interne de la jambe. — 2. Saphène interne sur le dos du pied.

Fig. 3. — 1. Arcade veineuse résultant de l'anastomose des deux saphènes.

Fig. 4. — 1. Veine saphène externe. — 2. Veine saphène interne.

Pl. 74.

Fig. 1.

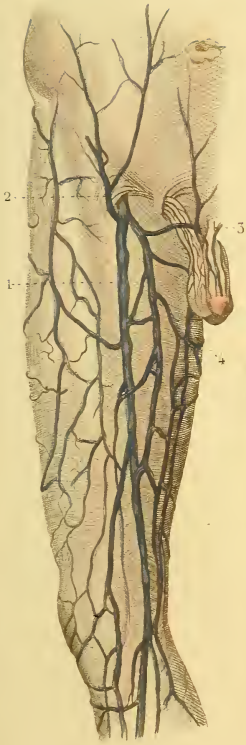

Fig. 3.

Fig. 4.



Fig. 2.

Léveillé del.

Corbié sc.

Fig. 3

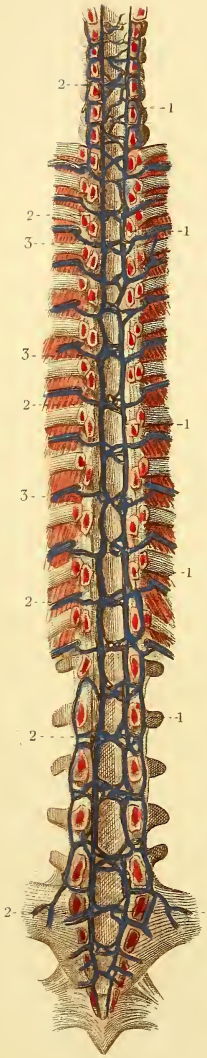

Fig. 1.

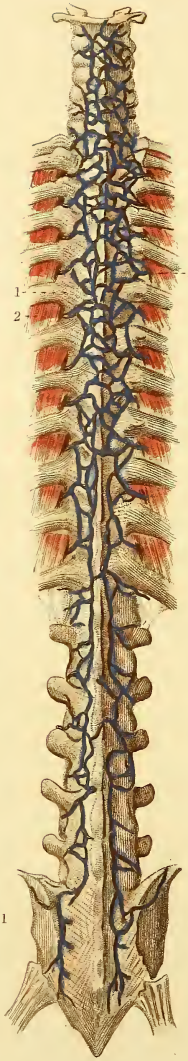

Fig. 2.

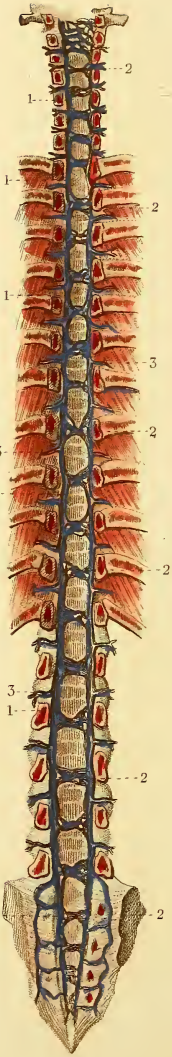

Léveillé del. *Corbié sc*

ANGÉIOLOGIE PL. 18.

Fig. 1. Veines postérieures et superficielles du rachis.

1. Un ligament costo-transversaire postérieur. — 2. Un muscle inter-costal externe. — 3. Une veine dorsale s'anastomosant avec celles qui sont au-dessus et au-dessous, et avec celles du côté opposé, pour former un réseau veineux étendu à toute la colonne vertébrale.

Fig. 2. Veines antérieures et internes du rachis. — On voit la face postérieure du corps des vertèbres. La moitié postérieure du canal vertébral est enlevée.

1, 1, 1, 1, 1, 1. Sinus longitudinaux antérieurs. — 2, 2, 2, 2, 2, 2. Sinus transverses antérieurs. — 3, 3, 3. Veines extérieures communiquant avec les veines intérieures du canal vertébral.

Fig. 3. Veines postérieures et internes du rachis. — On en a enlevé la moitié antérieure du canal vertébral.

1, 1, 1, 1, 1, 1. Sinus longitudinaux postérieurs. — 2, 2, 2, 2, 2, 2. Sinus transverses postérieurs. — 3, 3, 3. Veines inter-costales communiquant avec les veines intérieures du rachis.

ANGÉIOLOGIE PL. 19.

Fig. 1. Circulation du fœtus.

1. Surface fœtale du placenta sur laquelle on voit les ramifications des artères et de la veine ombilicales recouvertes d'un côté par les enveloppes du fœtus. — 2. Chorion. — 3. Amnios. — 4. Cordon ombilical. — 5. Séparation des vaisseaux du cordon, artères et veine à l'ombilic. — 6. Veine ombilicale. — 7. Anastomose de la veine ombilicale avec le sinus de la veine porte. — 8. Tronc de la veine porte. — 9. Canal veineux. — 10. Anastomose du canal veineux avec la veine cave inférieure. — 11. Veine cave inférieure au-dessus du diaphragme. — 12. Oreillette droite du cœur. — 13. Ventricules. — 14. Portion ascendante de l'aorte. — 15. Veine cave supérieure. — 16. Artère pulmonaire. — 17. Branche de l'artère pulmonaire coupée. — 18. Canal artériel. — 19. Aorte descendante. — 20. Portion abdominale de l'aorte. — 21, 21. Artères iliaques primitives. — 22, 22. Artères ombilicales, continuation des artères iliaques internes.

Fig. 2. Cœur et principaux vaisseaux. — L'oreillette droite est ouverte.

1. Veine cave inférieure. — 2. Valvule d'*Eustachi*. — 3. Trou de Botal ou de communication entre les deux oreillettes. — 4. Veine cave supérieure. — 5. Ventricules. — 6. Artère pulmonaire. — 7. Canal artériel. — 8. Aorte.

Fig. 3. Thymus.

Pl. 76.

Fig. 1.

Fig. 2.

Fig. 3.

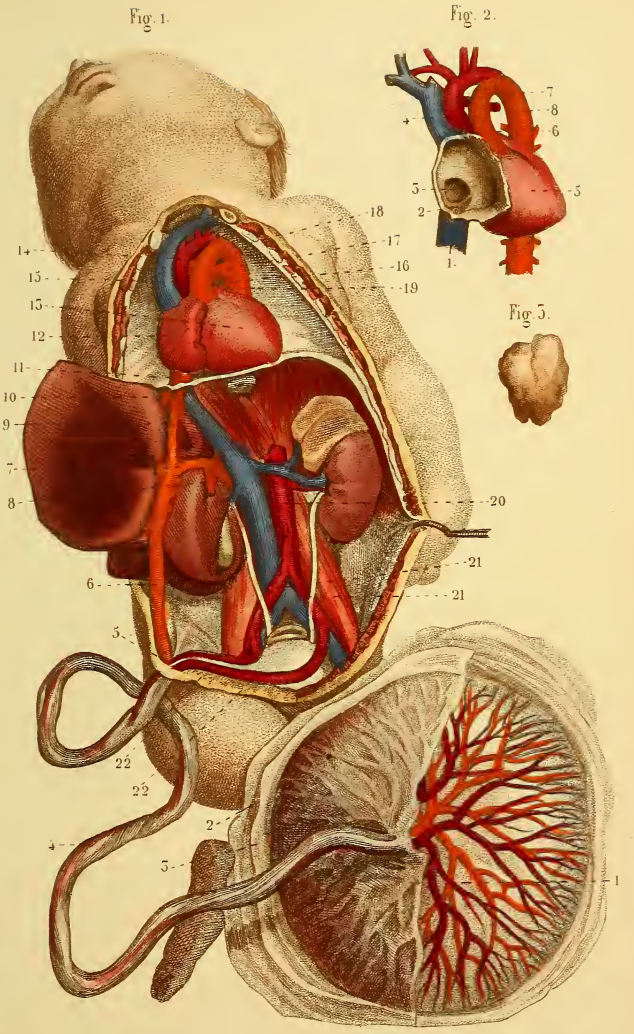

Leveillé del.

Corbié sc.

Pl. 77.

Fig. 4.

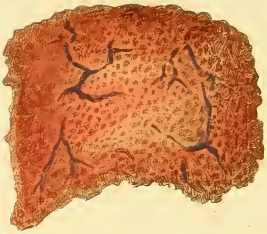

Fig. 5.

Fig. 1.

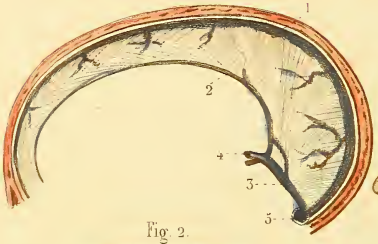

Fig. 7.

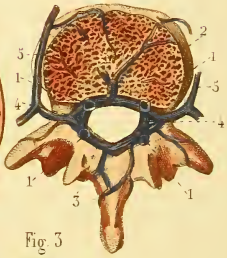

Fig. 2.

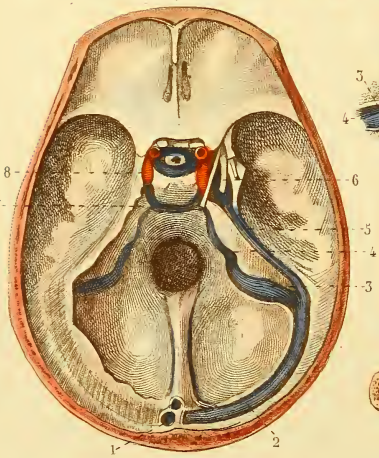

Fig. 3

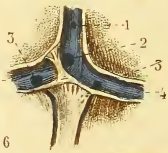

Fig. 6.

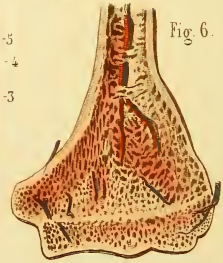

...ville del. Corbié sc.

ANGÉIOLOGIE, PL. 20.

Fig. 1. Sinus de la faulx du cerveau.

1. Sinus longitudinal supérieur. — 2. Sinus longitudinal inférieur. — 3. Sinus droit. — 4. Veine de Galien. — 5. Confluent des sinus ou pressoir d'Hérophile.

Fig. 2. Sinus de la base du crane.

1. Ouverture du sinus longitudinal supérieur dans le confluent des sinus. — 2. Portion horizontale du sinus latéral. — 3. Portion oblique. — 4. Golfe de la veine jugulaire interne où vient aboutir le sinus pétreux inférieur. — 5. Sinus pétreux supérieur. — 6. Sinus caverneux. — 7. Sinus transverse. — 8. Sinus coronaire.

Fig. 3. Confluent des sinus ouvert en arrière.

1. Sinus longitudinal supérieur. — 2. Orifice du sinus droit. — 3. Orifices des sinus occipitaux. — 4, 4. Sinus latéraux.

Fig. 4. Os pariétal dont la table externe a été enlevée pour montrer les sinus osseux ou canaux veineux.

Fig. 5 et 6. Humérus et cubitus sciés dans le même but.

Fig. 7. Sinus des vertèbres.

Le corps de la vertèbre est scié transversalement.

1, 1, 1, 1. Sinus longitudinaux ouverts. — 2. Sinus transverse antérieur, dans lequel vient se rendre un sinus du corps de la vertèbre. — 3. Sinus transverse postérieur. — 4, 4. Sinus transverses latéraux. — 5, 5. Veines extérieures communiquant avec les sinus vertébraux.

ANGÉIOLOGIE, PL. 21.

Fig. 1. — VAISSEAUX LYMPHATIQUES DU PIED.

Un grand nombre naissent de la face dorsale et accompagnent la veine saphène interne.

Fig. 2. — VAISSEAUX LYMPHATIQUES SUPERFICIELS DU MEMBRE INFÉRIEUR ET DE LA MOITIÉ INFÉRIEURE DES PAROIS ABDOMINALES.

1. — Vaisseaux lymphatiques superficiels du membre inférieur qui accompagnent la veine saphène interne. — 2. Ganglions lymphatiques inguinaux. — 3. Vaisseaux lymphatiques de la moitié inférieure des parois abdominales. — 4. Vaisseaux lymphatiques du scrotum et de la verge.

Fig. 3. — VAISSEAUX LYMPHATIQUES SUPERFICIELS DE LA PARTIE POSTÉRIEURE DE LA JAMBE.

Plusieurs accompagnent la veine saphène externe.

Fig. 4. — VAISSEAUX LYMPHATIQUES SUPERFICIELS DE LA PARTIE SUPÉRIEURE DE LA CUISSE, DE LA FESSE ET DES LOMBES.

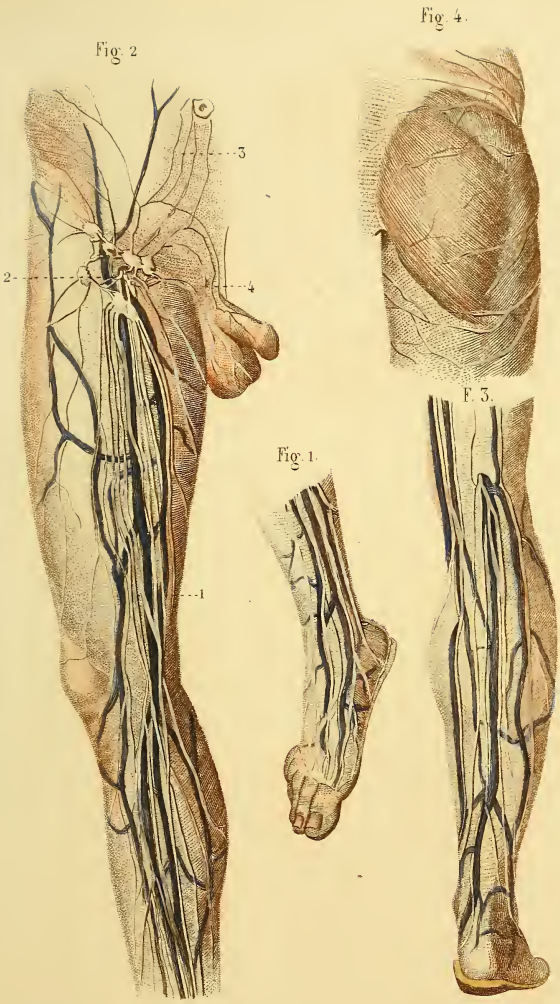

Leveillé del. *Corbie sc*

Fig. 2.

Fig. 1.

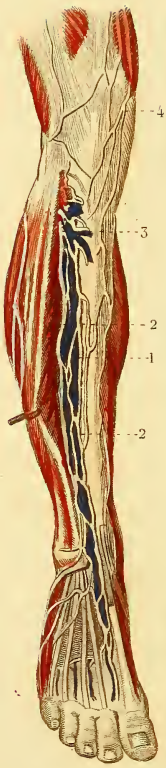

Lévellé del.

Corbie

ANGÉIOLOGIE, PL. 22.

Ganglions et vaisseaux lymphatiques profonds et antérieurs du membre inférieur, etc.

Fig. 1. — 1. Veine tibiale antérieure. — 2, 2. Vaisseaux lymphatiques profonds. — 3. Ganglion tibial antérieur. — 4. Vaisseaux lymphatiques superficiels de la cuisse.

Fig. 2. — 1. Veine crurale. — 2. Veine crurale profonde. — 3. Veine iliaque externe — 4. Veine iliaque interne ou hypogastrique. — 5. Veine cave inférieure. — 6, 6. Vaisseaux lymphatiques profonds de la cuisse. — 7. Ganglions inguinaux profonds. — 8. Ganglions et vaisseaux lymphatiques iliaques externes. — 9. Ganglions et vaisseaux lymphatiques iliaques internes. — 10. Ganglions et vaisseaux lymphatiques lombaires.

ANGÉIOLOGIE, PL. 23.

Ganglions et vaisseaux lymphatiques postérieurs et profonds du membre inférieur.

Fig. 1. — 1. Veine tibiale postérieure. — 2. Veine péronière. — 3. Veine poplitée. — 4, 4. Vaisseaux lymphatiques tibiaux postérieurs. — 5. Vaisseau lymphatique péronier. — 6, 6, 6. Ganglions et vaisseaux lymphatiques poplités.

Fig. 2. — Les muscles postérieurs et superficiels de la cuisse et de la fesse sont enlevés ou écartés.

1, 1. Ganglions et vaisseaux lymphatiques poplités. — 2, 2. Vaisseaux lymphatiques profonds. — 3. Ganglions et vaisseaux lymphatiques ischiatiques. — 4. Ganglions et vaisseaux lymphatiques fessiers.

Fig. 2.

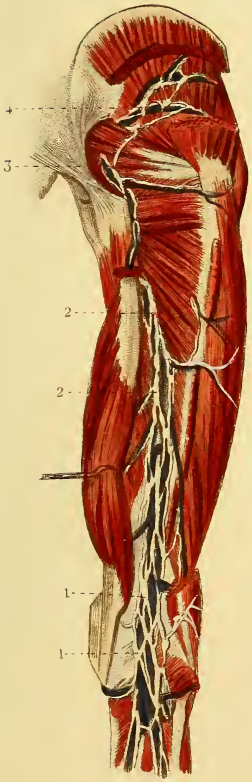

Fig. 1.

Lemelle del. Corbié sc.

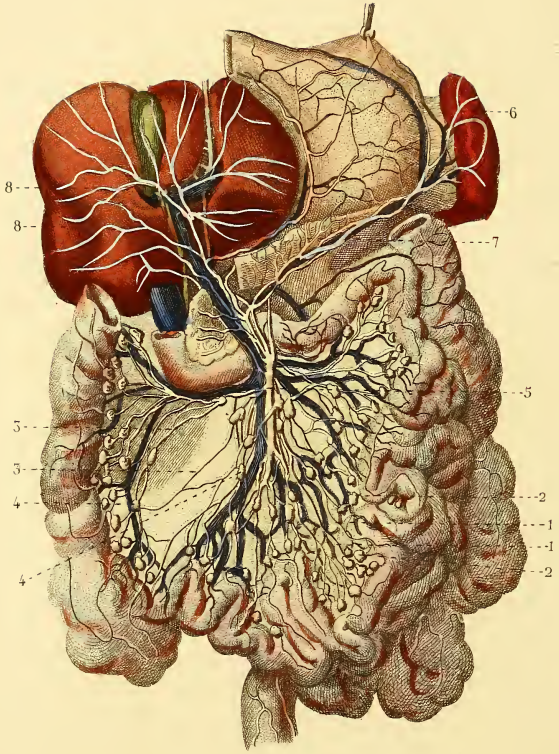

Léveillé del. *Corbié sc.*

ANGÉIOLOGIE, PL. 24.

Vaisseaux lymphatiques des viscères abdominaux, et ganglions.

1, 1. Vaisseaux lymphatiques de l'intestin grêle, *vaisseaux lactés* ou *chylifères*. — 2, 2. Ganglions mésentériques. — 3, 3. Vaisseaux lymphatiques du gros intestin. — 4. 4. Ganglions mésocoliques. — 5. Vaisseau lacté commun qui s'ouvre dans le canal thoracique. — 6. Un vaisseau lymphatique de la rate. — 7. Un vaisseau lymphatique du pancreas. — 8, 8. Vaisseaux lymphatiques de la face inférieure du foie.

ANGÉIOLOGIE, PL. 25.

VAISSEAUX LYMPHATIQUES DES VISCÈRES THORACIQUES ET ABDOMINAUX.

1. Ganglions et vaisseaux lymphatiques de la partie inférieure de la trachée-artère. — 2. Cœur et vaisseaux lymphatiques. — 3, 3. Poumons et vaisseaux lymphatiques superficiels. — 4. Foie et vaisseaux lymphatiques de la face supérieure. — 5. Estomac et vaisseaux lymphatiques de la face supérieure. — 6. Ganglions et vaisseaux lymphatiques lombaires. — 7. Utérus et vaisseaux lymphatiques. — 8, 8. Ovaires, ligaments larges et vaisseaux lymphatiques.

Pl. 82.

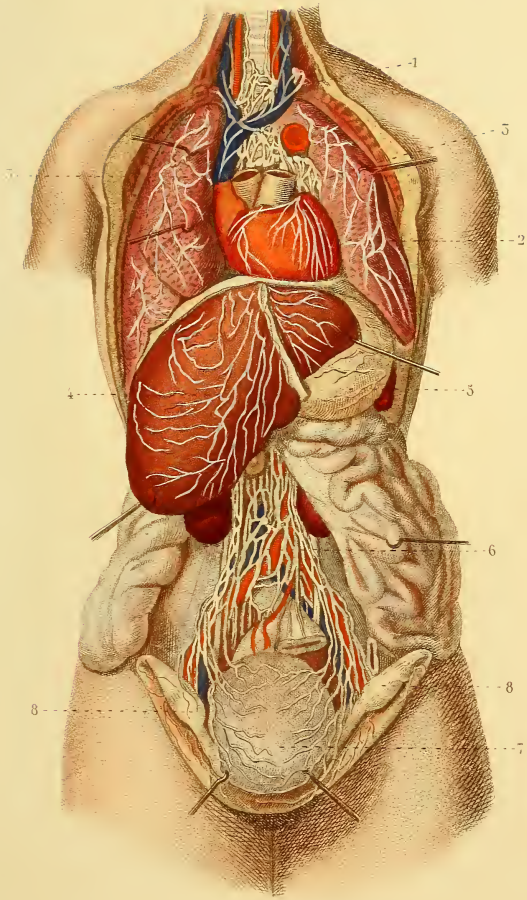

Leveille del. Corbie sc.

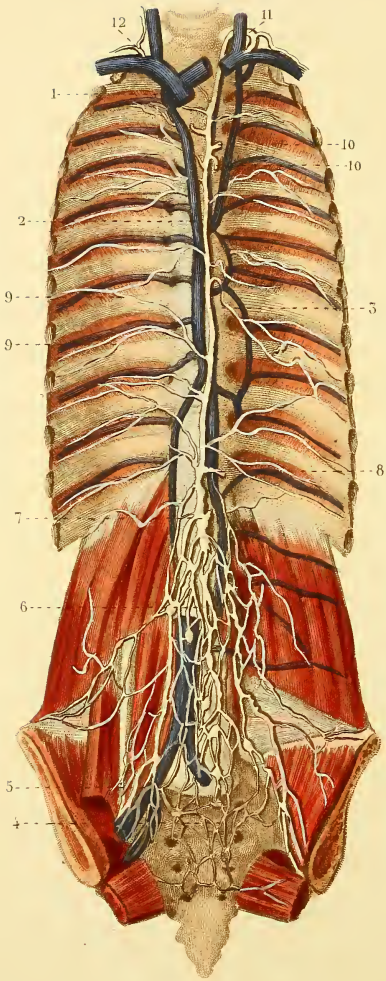

Léveillé del. *Corbié sc.*

PL. 83.

ANGÉIOLOGIE, PL. 26.

CANAL THORACIQUE, ETC.

1. Veine cave supérieure. — 2. Veine azygos. — 3. Canal thoracique. — 4. Partie du plexus hypogastrique, composé de vaisseaux et de ganglions. — 5. Plexus iliaque externe. — 6. Plexus lombaire. — 7. Commencement du canal thoracique, *réservoir de Pecquet* ou *du chyle*. — 8. Centre commun des vaisseaux chylifères s'ouvrant dans le canal thoracique. — 9, 9. Vaisseaux lymphatiques inter-costaux. — 10, 10. Vaisseaux lymphatiques profonds des poumons. — 11. Canal thoracique s'ouvrant dans la veine sous-clavière gauche. — 12. Grande veine lymphatique s'ouvrant dans la veine sous-clavière droite.

ANGÉIOLOGIE, PL. 27.

Fig. 1. — VAISSEAUX LYMPHATIQUES SUPERFICIELS DU MEMBRE SUPÉRIEUR.

1. Une des veines superficielles de l'avant-bras. — 2, 2. Vaisseaux lymphatiques superficiels de l'avant-bras et du bras. — 3. Ganglions lymphatiques axillaires.

Fig. 2. — VAISSEAUX LYMPHATIQUES PROFONDS DU MEMBRE SUPÉRIEUR ET GANGLIONS.

1, 1, 1. Veines profondes de l'avant-bras. — 2, 2, 2. Vaisseaux lymphatiques qui les accompagnent. — 3. Ganglions lymphatiques du pli du bras. — 4, 4. Veines brachiales. — 5, 5. Vaisseaux lymphatiques qui les accompagnent. — 6. Un des ganglions situés sur le trajet de ces vaisseaux. — 7. Ganglions axillaires.

Pl. 84.

Fig. 1

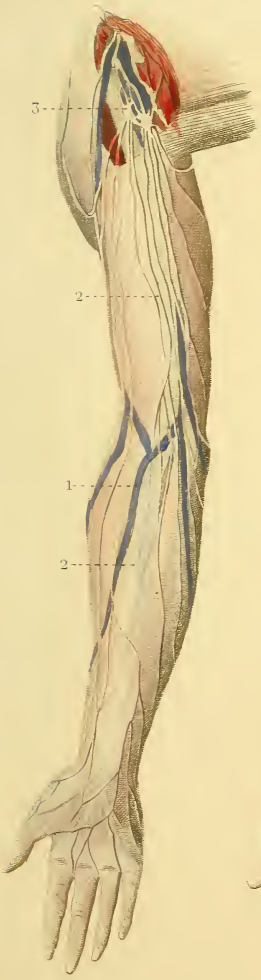

Fig. 2

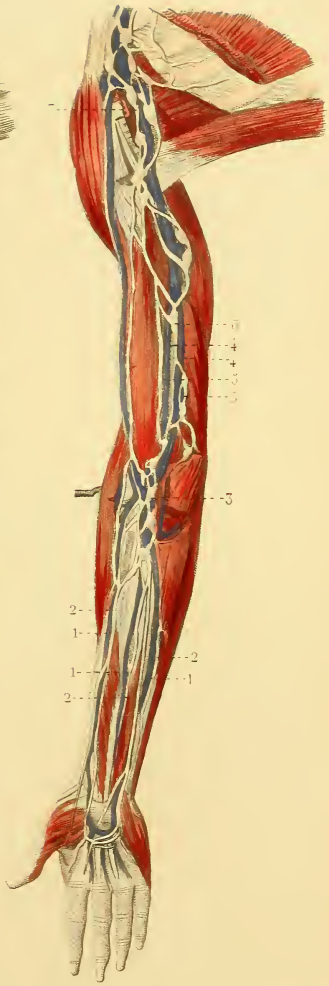

Leveille del

Pl. 85.

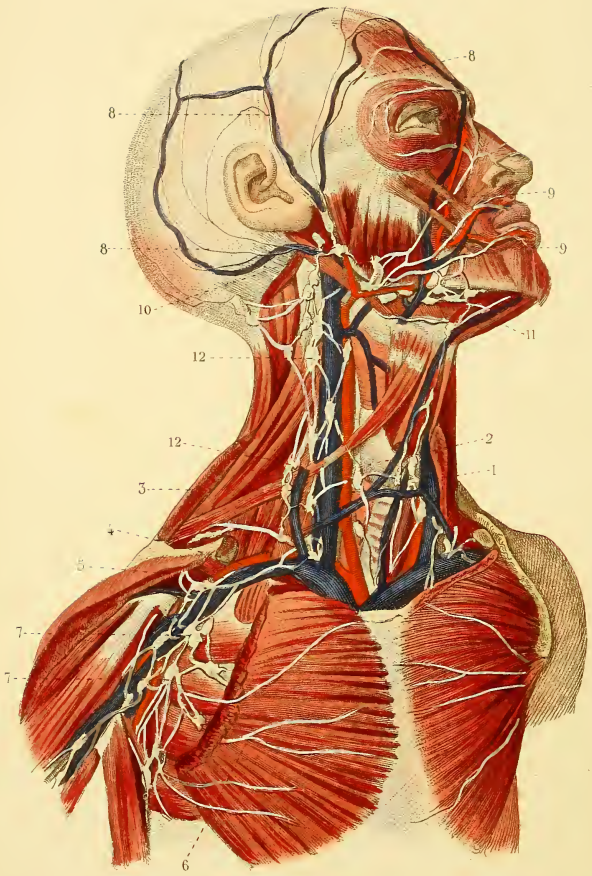

Lepelle del. Corbie sc.

PL. 85.

ANGÉIOLOGIE, PL. 28.

VAISSEAUX ET GANGLIONS LYMPHATIQUES DE L'AISSELLE, DE LA TÊTE FT DU COU.

1. Artère carotide primitive. — 2. Veine jugulaire interne. — 3. Veine jugulaire externe. — 4. Artère axillaire. — 5. Veine axillaire. — 6. Un des vaisseaux lymphatiques des parois thoraciques. — 7, 7. Ganglions et vaisseaux lymphatiques de l'aisselle. — 8, 8, 8. Vaisseaux lymphatiques superficiels du crâne. — 9, 9. Vaisseaux lymphatiques superficiels de la face. — 10. Ganglions parotidiens. — 11. Ganglions sous-maxillaires. — 12, 12. Ganglions lymphatiques du cou.

NÉVROLOGIE, PL. 1.

Fig. 1. — Dure-mère.

Le crâne est ouvert par une coupe verticale et par une coupe horizontale.

1. Faulx du cerveau. — 2. Sinus longitudinal supérieur. — 3. Sinus longitudinal inférieur. — 4. Sinus droit. — 5. Confluent des sinus, pressoir d'Hérophile. — 6. Tente du cervelet. — 7. Côté droit de la petite circonférence de la tente du cervelet. — 8. Côté gauche de la même circonférence. — 9. Terminaison de cette circonférence à l'apophyse clinoïde antérieure. — 10. Terminaison de la grande circonférence à l'apophyse clinoïde postérieure.

Fig. 2. — Dure-mère.

La tente du cervelet est détruite du côté droit.

1. Faulx du cerveau. — 2. Sinus longitudinal supérieur ouvert. — 3. Confluent du sinus. — 4. Côté gauche de la tente du cervelet. — 5. Faulx du cervelet.

Pl. 86.

Fig. 1.

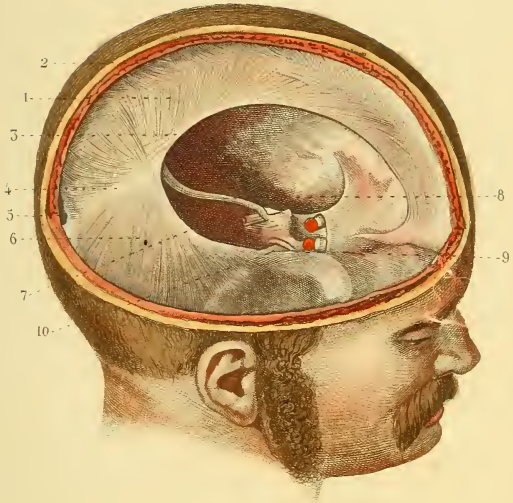

Fig. 2.

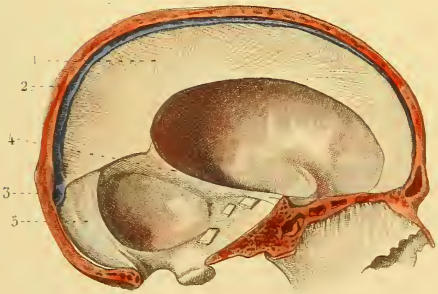

Léveillé del

Corbet sc.

Pl. 87.

Fig. 1.

Fig. 2

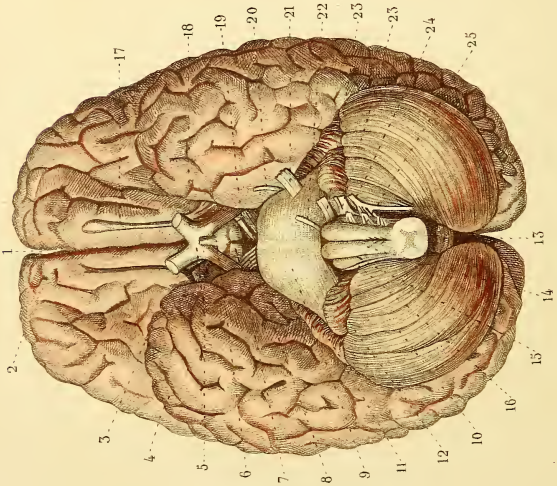

Léveillé del.

Corôt

NÉVROLOGIE, PL. 2.

Fig. 1. CERVEAU (*face supérieure*).

1. Grande scissure du cerveau. — 2. Hémisphère droit. — 3. Circonvolution simple. — 4. Circonvolution composée. — 5. Anfractuosité simple. — 6. Anfractuosité composée

Fig. 2. — CERVEAU, PROTUBÉRANCE ANNULAIRE, CERVELET ET BULBE RACHIDIEN (*face inférieure*).

1. Commencement de la grande scissure. — 2. Lobe antérieur. — 3. Scissure de Sylvius. — 4. Lobe moyen. — 5. Commissure des nerfs optiques. — 6. Tubercule cendré (*tuber cinereum*) et tige pituitaire. — 7. Tubercule mamillaire. — 8. Pédoncule cérébral dit prolongement antérieur de la protubérance annulaire. — 9. Protubérance annulaire. — 10. Cervelet. — 11. Terminaison des lobules de la face supérieure. — 12. Lobule du nerf vague. — 13. Éminence vermiculaire inférieure. — 14. Pyramide antérieure. — 15. Éminence olivaire. — 16. Pyramide postérieure. — 17. Nerf olfactif. — 18. Nerf optique. — 19. Nerf moteur oculaire commun. — 20. Nerf pathétique. — 21. Nerf trijumeau ou de la cinquième paire. — 22. Nerf moteur oculaire externe. — 23. Septième paire, composée du nerf facial et du nerf auditif. — 23'. Nerfs glosso-pharyngien et pneumo-gastrique. — 24. Nerf spinal ou accessoire de Willis. — 25. Nerf hypoglosse.

NÉVROLOGIE, PL. 3.

Fig. 1. Corps calleux.

Le cerveau est coupé horizontalement au niveau de la face supérieure du corps calleux, du côté gauche, un peu au-dessous du côté droit.

1. La substance blanche est séparée du corps calleux et renversée. — 2. Centre ovale de Vieussens, formé par la face supérieure du corps calleux et par les deux masses blanches hémisphérales. — 3. Corps calleux. — 4. Raphé du corps calleux et *tractus* longitudinaux.

Fig. 2. Voute a trois piliers, etc.

Le corps calleux est enlevé.

1. Portion réfléchie du corps calleux. — 2. Lames coupées de la cloison transparente et cinquième ventricule. — 3. Voûte à trois piliers. — 3'. Trou de Monro par lequel le plexus choroïde du ventricule latéral se continue avec celui du ventricule moyen. — 4. Plexus choroïde. — 5. Extrémité postérieure du corps calleux. — 6. Cavité digitale. — 7. Ergot de Morand. — 8. Corps strié. — 9. Bandelette demi-circulaire. — 10. Couche optique.

Pl. 88.

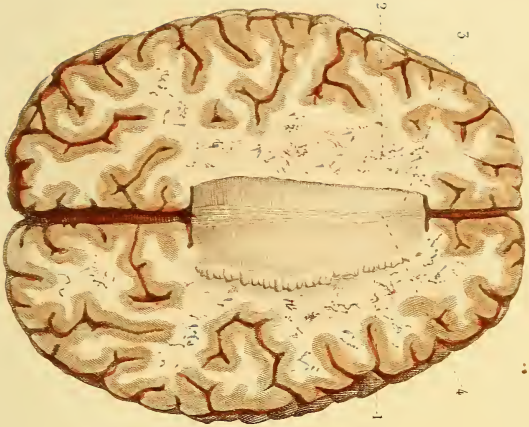

Fig. 1.

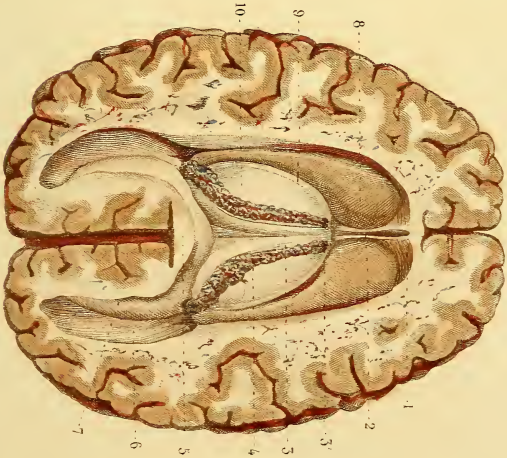

Fig. 2.

[illegible] del. Corbié sc.

Fig. 2.

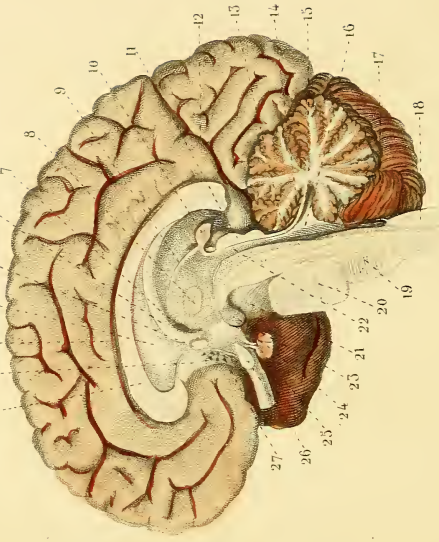

Fig. 1.

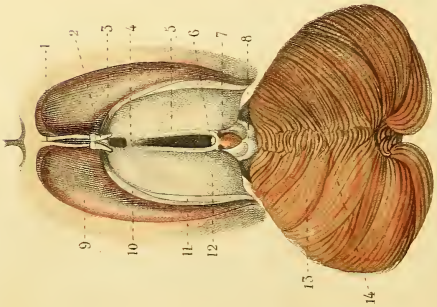

Lavesne sc.

NÉVROLOGIE, PL. 4.

Fig. 1. Troisième et cinquième ventricules. — Portion supérieure des ventricules latéraux. — Face supérieure du mésocéphale et du cervelet.

1. Les deux lames de la cloison des ventricules qui laissent entre elles un espace, cinquième ventricule ou ventricule de Cuvier. — 2. Pédicules coupés et renversés du pilier antérieur de la voûte à trois piliers. — 3. Commissure antérieure. — 4. Commissure des couches optiques. — 5. Ventricule moyen ou troisième ventricule. — 6. Commissure postérieure. — 7. Glande pinéale et ses pédicules. — 8. Tubercules quadrijumeaux. — 9. Corps strié. — 10. Lame cornée de la bandelette demi-circulaire. — 11. Bandelette demi-circulaire. — 12. Couche optique. — 13. Face supérieure du cervelet. — 14. Éminence vermiculaire supérieure.

Fig. 2. Coupe verticale de l'encéphale sur la ligne médiane.

1. Corps calleux. — 2. Pédoncule du corps calleux. — 3. Grande circonvolution du corps calleux. — 4. Cloison des ventricules, ou *septum lucidum*, cloison transparente. — 5. Commissure antérieure. — 6. Voûte à trois piliers. — 7. Trou de Monro. — 8. Commissure des couches optiques. — 9. Couche optique. — 10. Glande pinéale et prolongements antérieur et inférieur. — 11. Tubercules quadrijumeaux. — 12. Anfractuosité profonde qui sépare le lobe postérieur du lobe moyen. — 13. Valvule de Vieussens. — 14. Lame crénelée. — 15. Arbre de vie du lobe moyen du cervelet. — 16. Ventricule du cervelet ou quatrième ventricule. — 17. Lame qui se trouve au bas du quatrième ventricule. — 18. Cordon postérieur de la moelle épinière. — 19. Fibres antéro-postérieures des pyramides antérieures. — 20. Protubérance annulaire. — 21. Prolongement cérébral de la protubérance. — 22. Aqueduc de Sylvius. — 23. Éminence mamillaire. — 24. *Tuber cinereum*, tubercule cendré. — 25. Corps et tige pituitaires. — 26. Commissure et nerf optiques. — 27. Lame qui bouche en avant le ventricule moyen.

NEVROLOGIE, PL. 5.

Fig. 1. CERVELET.

Les lobules de la face supérieure sont enlevés.

1. Trou de communication entre le ventricule moyen et le ventricule du cervelet. — 2. Commissure postérieure. — 3. Tubercules quadrijumeaux. — 4. Processus du tubercule quadrijumal inférieur. — 5. *Processus cerebelli ad testes.* — 6. Commissure de la valvule de Vieussens. — 7. Nerf pathétique. — 8 Valvule de Vieussens. — 9. Lame crénelée qui la couvre en partie. — 10. Substance blanche centrale du cervelet. — 11. Lobule de la circonférence.

Fig. 2. CERVELET.

La substance blanche centrale est enlevée jusqu'au corps rhomboïdal et le ventricule est ouvert.

1. *Processus cerebelli ad testes :* on voit les fibres des deux processus se réunir en commissure sous les tubercules quadrijumeaux. — 2. Valvule de Vieussens divisée, dont on voit les deux feuillets. — 3. Extrémité de l'éminence vermiculaire inférieure libre dans le ventricule cérébelleux. — 4. Lobule du bulbe rachidien. — 5. Corps rhomboïdal ou festonné. — 6. Plexus choroïde du ventricule cérébelleux. — 7. Intérieur de ce ventricule.

Fig. 3. VUE DES VENTRICULES.

Les parties sont écartées.

1. Cinquième ventricule. — 2. Pilier antérieur de la voûte divisé en deux pédicules : la fente que laissent entre eux ces pédicules se nomme la valvule. — 3. Commissure antérieure. — 4. Infundibulum — 5. Troisième ventricule. — 6. Aqueduc de Sylvius. — 7. Ventricule cérébelleux. — 8. Calamus scriptorius.

Fig. 4. PAROI ANTÉRIEURE DU VENTRICULE CÉRÉBELLEUX.

1. Racines du nerf auditif. — 2. Lame cornée du ventricule cérébelleux. — 3. Renflement mamelonné qui borne ce ventricule.

Fig. 5. Partie postérieure de la couche optique et mésocéphale vus de côté.

1. Bandelette demi-circulaire. — 2. Extrémité postérieure de la couche optique. — 3. Corps genouillé externe. — 4. Petit cordon blanc venant de la couche optique. — 5. Corps genouillé interne. — 6. Tubercule situé au voisinage des corps genouillés. — 7. Tubercules quadrijumeaux. — 8. Nerf pathétique. — 9. Prolongement cérébral de la protubérance annulaire. — 10. Prolongement cérébelleux coupé. — 11. Corps restiforme. — 12. Faisceau latéral de l'isthme.

Fig. 6. Les fibres de la protubérance sont coupées pour laisser voir la continuité du faisceau latéral de l'isthme avec les fibres de la moelle épinière.

1. Olive. — 2. Faisceau latéral de l'isthme.

Fig. 1

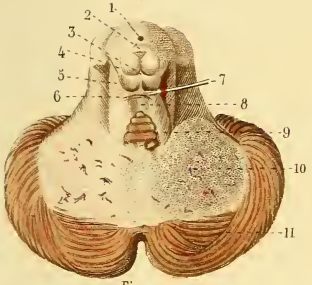

Fig. 6

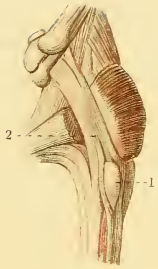

Fig. 2.

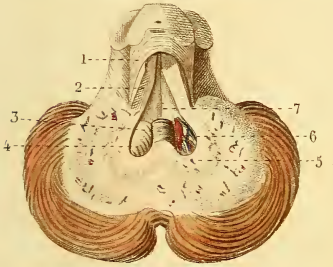

Fig. 4

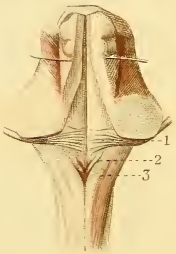

Fig. 3.

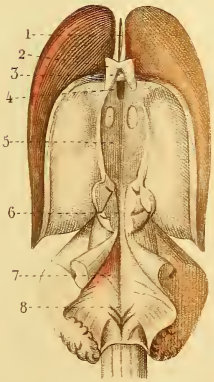

Fig. 5

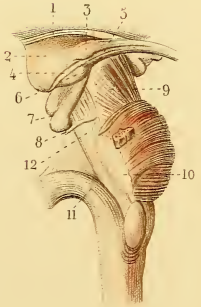

Léveillé del. *Davesne sc.*

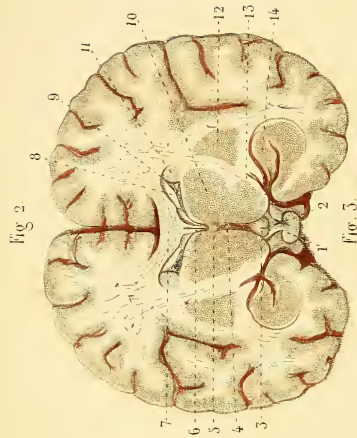

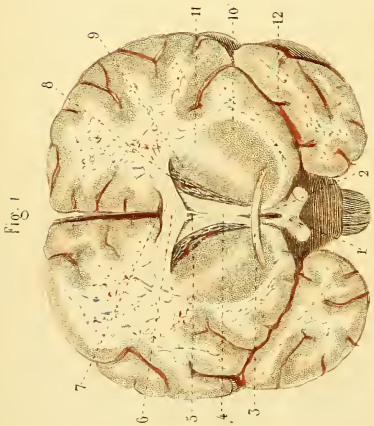

Léveillé del. *Daverne sc.*

NÉVROLOGIE, PL. 6.

Fig. 1. Coupe transversale du cerveau au-devant de la commissure antérieure.

Les lobes antérieurs sont enlevés.

1. Commissure des nerfs optiques. — 2. Lame qui bouche en avant le ventricule moyen. — 3. Commissure antérieure suivie dans l'épaisseur des corps striés. — 4. Partie antérieure de la voûte à trois piliers. — 5. Débris de la cloison des ventricules. — 6. Corps calleux. — 7. Espace entre la face supérieure du corps calleux et la portion réfléchie des hémisphères. — 8. Plexus choroïde. — 9. Portion supérieure et — 10. portion inférieure du corps strié, séparées par le prolongement cérébral de la protubérance annulaire. — 11. Continuité de ce prolongement avec la substance blanche de l'hémisphère cérébral correspondant. — 12. Scissure de Sylvius.

Fig. 2. Coupe transversale du cerveau au niveau de la commissure des couches optiques.

La partie postérieure du cerveau est enlevée.

1. Corps pituitaire. — 2. Tige pituitaire. — 3. Éminences mamillaires. — 4. Ventricule moyen. — 5. Commissures des couches optiques. — 6. Cinquième ventricule. — 7. Corps calleux. — 8. Portion latérale de la voûte à trois piliers. — 9. Plexus choroïde. — 10. Couche optique. — 11. Portion supérieure et — 12. portion inférieure du corps strié. — 13. Coupe du prolongement cérébral de la protubérance et du nerf optique. — 14. Groupe qui comprend le corps frangé, la corne d'Ammon et le corps dentelé.

Fig. 3. Coupe transversale du cerveau au-devant de la commissure antérieure.

La partie postérieure du cerveau est enlevée.

1. Portion recourbée du corps calleux. — 2. Cinquième ventricule. — 3. Corps calleux. — 4. Continuité du corps calleux avec le prolongement cérébral qui sépare la substance grise du corps strié en deux portions. — 5. Noyau blanc de l'hémisphère et prolongements.

Fig. 4. Coupe verticale du lobe du cervelet du coté droit, destinée a montrer l'*arbre de vie*.

1. Noyau blanc ou tronc de l'arbre de vie. — 2. Corps rhomboïdal ou festonné. — 3, 3, 3. Rameaux et ramifications de l'arbre cérébelleux.

NÉVROLOGIE, PL. 7.

Fig. 1. ÉTUDE DU CERVEAU DE BAS EN HAUT.

Les lobes moyens du cerveau sont enlevés.

1. Nerf olfactif. — 2. Substance perforée antérieure. — 3. Substance blanche appliquée contre la partie inférieure du corps strié : c'est au-dessous d'elle que se trouve le groupe des circonvolutions qui répondent à la corne d'Ammon et à son éminence accessoire. — 4. Groupe de circonvolutions qui répondent à la portion inférieure du corps strié. — 5. 5. Grande anfractuosité qui les termine. — 6. Nerf optique. — 7. Prolongement cérébral dit de la protubérance. — 8. Faisceau traversant la protubérance et se continuant avec le prolongement cérébral. — 9. Pyramide antérieure. — 10. Entre-croisement des pyramides. — 11. *Tuber cinereum* se continuant au-dessus de la commissure des nerfs optiques. — 12. Portion inférieure du corps strié.—13. Substance perforée postérieure. — 14. Origine du nerf trijumeau.

Fig. 2. TOILE CHOROÏDIENNE ET PLEXUS CHOROÏDES.

1. Toile choroïdienne. — 2, 2. Plexus choroïdes des ventricules latéraux. — 3, 3. Plexus choroïdes de la face inférieure de la toile choroïdienne. — 4. Glande pinéale.

Fig. 3. CORPS CALLEUX. — VOUTE A TROIS PILIERS.

1. Corps calleux. — 2. Commissure antérieure. — 3. Voûte à trois piliers. — 4. Une des divisions du pilier antérieur. — 5. Espace connu sous le nom de *lyre*. — 6. Extrémité postérieure du corps calleux — 7. Corne d'Ammon coupée. — 8. Cavité digitale. — 9. Ergot de Morand.

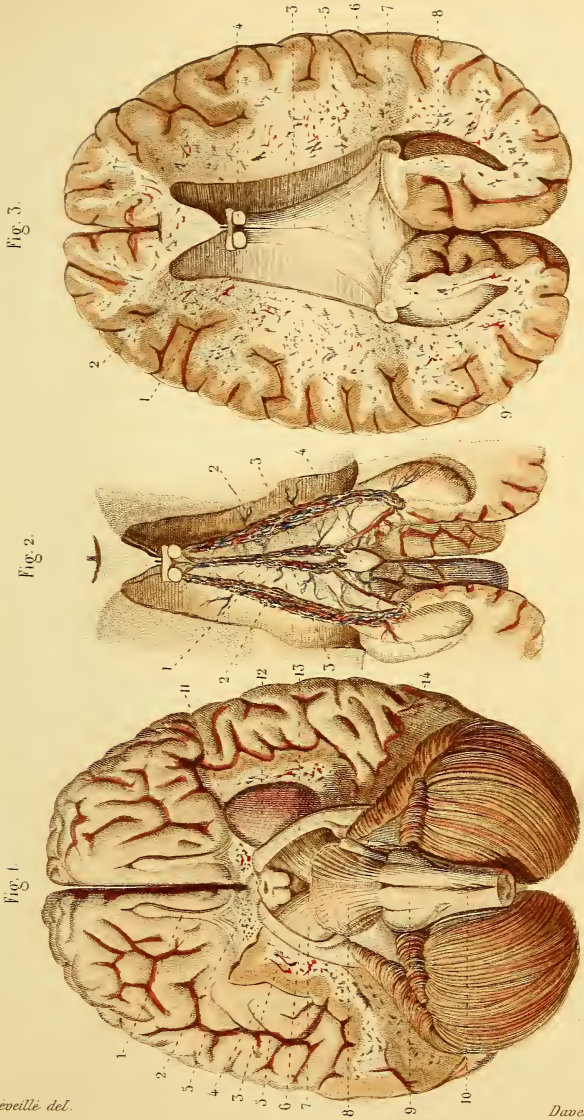

Leveillé del. *Davesne se.*

Fig. 3.

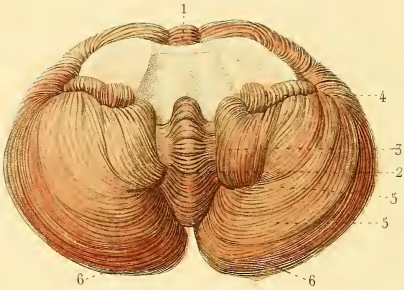

Fig. 2.

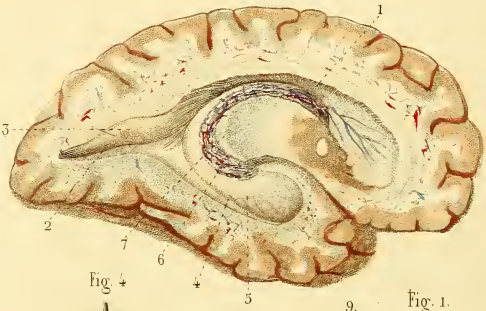

Fig. 4

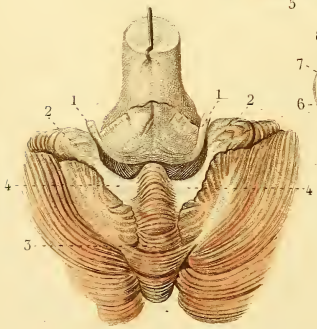

Fig. 1.

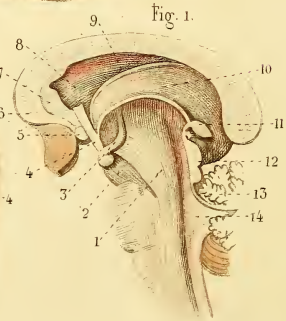

Léveillé del. *Davesne sc.*

NÉVROLOGIE, PL. 8.

Fig. 1. La partie interne de la couche optique est grattée et enlevée.

1. Faisceau de renforcement du bulbe allant s'épanouir dans la couche optique. — 2. Prolongement cérébral. — 3. Éminence mamillaire se continuant par un prolongement contourné dans la couche optique. — 4. Pédicule du pilier antérieur de la voûte à trois piliers se continuant avec l'éminence mamillaire. — 5. Commissure antérieure. — 6. Corps calleux. — 7. Cloison des ventricules coupée. — 8. Corps strié. — 9. Bandelette demi-circulaire. — 10. Partie supérieure de la couche optique. — 11. Glande pinéale et ses deux prolongements. — 12. Tubercules quadrijumeaux. — 13. Valvule de Vieussens. — 14. Ventricule du cervelet

Fig. 2. Ventricules latéraux du cerveau.

1. Portion supérieure d'un ventricule latéral. — 2. Portion postérieure ou cavité digitale. — 3. Ergot de Morand. — 4. Portion inférieure. — 5. Corne d'Ammon. — 6. Plexus choroïde. — 7. Corps frangé.

Fig. 3. Face inférieure du cervelet.

1. Éminence vermiculaire supérieure. — 2. Éminence vermiculaire inférieure. — 3. Lobule du bulbe ou *amygdale*. — 4. Lobules du nerf vague ou pneumo-gastrique. — 5, 5. Autres lobules. — 6, 6. Lobules de la circonférence.

Fig. 4. Le bulbe est renversé en avant.

1, 1. Nerfs auditifs. — 2, 2. Lobules des nerfs vagues. — 3 Éminence vermiculaire inférieure. — 4, 4. Valvules de Tharin.

NÉVROLOGIE, PL. 9.

1. Corps calleux renversé. — 2. Ligne blanche située à la rencontre du corps calleux avec les fibres rayonnantes des prolongements cérébraux, en dehors des corps striés. — 3, 3. Lames de la cloison transparente, laissant entre elles une fente qu'on nomme cinquième ventricule. — 4. Commissure antérieure. — 5, 5. Pédicules coupés de la voûte à trois piliers. — 6. Commissure des couches optiques. — 7. Troisième ventricule ou ventricule moyen. — 8. Glande pinéale renversée en avant pour laisser voir — 9. sa commissure propre, — 10. la commissure postérieure du cerveau. — 11. Tubercules quadrijumeaux, éminences *nates* et *testes*. — 12. Prolongement coupé du tubercule quadrijumal supérieur, s'enfonçant sous l'écorce blanche de la couche optique. La portion superficielle de la couche optique est enlevée. — 13. Tubercule d'où naissent des fibres sous-jacentes au prolongement ci-dessus indiqué. — 14. Écorce blanche de la couche optique. — 15. Pédicule antérieur de la glande pinéale. — 16. Bandelette demi-circulaire. — 17. Corps strié dont la partie supérieure est coupée et enlevée. — 18. Stries blanches du prolongement cérébral, traversant le corps strié.

Fig. 2. Portions inférieure et postérieure des ventricules latéraux.

1. Corne d'Ammon ou pied d'hippocampe. — 2. Éminence accessoire de la corne d'Ammon. — 3. Corps frangé. — 4. Ergot de Morand et cavité digitale ou ancyroïde.

Fig. 3. — 1. Corps frangé renversé en dehors. — 2. Corps dentelé ou godronné.

Fig. 4. Mésocéphale et bulbe rachidien.

1. Protubérance annulaire. — 2, 2. Prolongements antérieurs ou cérébraux. — 3, 3. Prolongements postérieurs ou cérébelleux. — 4. Nerf trijumeau. — 5. Fibres déviées de la protubérance. — 6. Pyramide antérieure. — 7. Olive. — 8, 8. Fibres arciformes.

Fig. 5. Protubérance dont les fibres superficielles sont enlevées.

On voit les fibres blanches profondes entremêlées de substance grise et formant une sorte de raphé médian.

Fig. 6. — 1. Prolongement cérébral coupé et passant sous la couche optique. — 2. Partie postérieure de la couche optique se continuant avec — 3. le nerf optique. — 4, 4, 4. Couronne rayonnante de Reil. La partie supérieure du corps strié est enlevée.

Fig. 3.

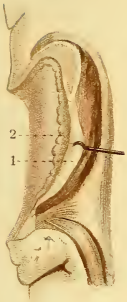

Fig. 4.

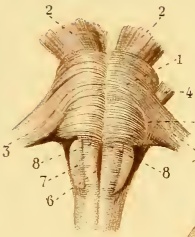

Fig. 5.

Fig. 2.

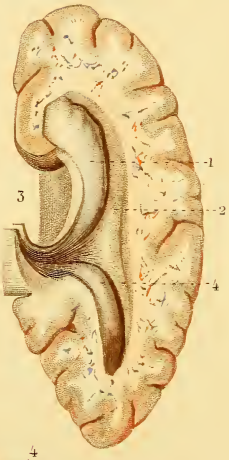

Fig. 1.

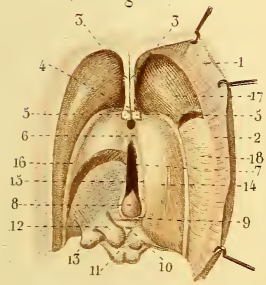

Fig. 6.

Léveillé del. *Daveine sc.*

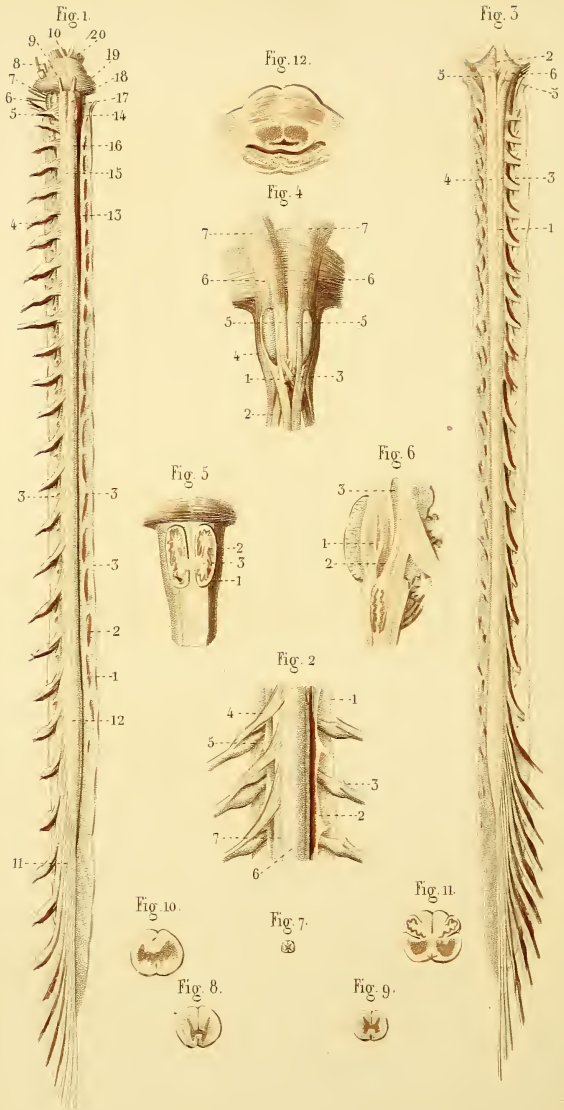

Léveillé del. *Annedouche sc.*

NÉVROLOGIE, PL. 10.

Fig. 1. Face antérieure de la protubérance et de la moelle épinière. — Dure-mère, ligament dentelé, etc.

1. Dure-mère. — 2. Ligament dentelé. — 3, 3, 3. Dentelures. — 4. Un des nerfs vertébraux. — 5. Nerf hypoglosse. — 6. 8e paire des anciens : glosso-pharyngien, pneumo-gastrique et spinal. — 7. 7e paire : facial et auditif. — 8. Nerf trijumeau. — 9. Moteur oculaire externe. — 10. Moteur oculaire commun. — 11. Groupe des nerfs vertébraux inférieurs, *queue de cheval*. — 12. Renflement inférieur ou lombaire de la moelle. — 13. Renflement moyen ou cervical. — 14. Renflement supérieur cu occipital, bulbe. — 15. Sillon médian antérieur. — 16. Sillon collatéral antérieur, — 17. Corps olivaire. — 18. Pyramide antérieure. — 19. Protubérance annulaire. — 20. Pédoncules cérébraux.

Fig. 2. Moelle épinière plus grosse.

1. Dure-mère. — 2. Ligament dentelé. — 3. Racine antérieure d'un nerf vertébral coupée — 4. Racine antérieure. — 5. Racine postérieure et ganglion. — 6. Sillon antérieur. — 7. Sillon collatéral antérieur.

Fig. 3. Face postérieure de la moelle épinière, etc.

1. Sillon postérieur. — 2. *Calamus scriptorius*. — 3. Cordon postérieur de la moelle. — 4. Division du cordon postérieur par un sillon. — 5, 5. Renflements mamelonnés du cordon postérieur. — 6. Pyramide postérieure ou corps restiforme.

Fig. 4. Structure du bulbe.

1. Cordon antérieur de la moelle divisé en deux portions qui embrassent l'olive et qui se réunissent au delà. — 2. Cordon latéral divisé en deux portions, dont l'une passe derrière l'olive; dont l'autre passe derrière le cordon antérieur pour s'entre-croiser avec la portion semblable du côté opposé. — 3. Entre-croisement. — 4. Fibres postérieures à l'olive venant du cordon antérieur et du cordon latéral. — 5, 5. Pyramides antérieures résultant des fibres entre-croisées et de quelques fibres des cordons antérieurs. — 6, 6. Faisceaux formés par la réunion des cordons antérieur et latéraux de la moelle, se continuant avec — 7, 7. les prolongements cérébraux.

Fig. 5. Coupe transversale des corps olivaires.

1. Écorce de l'olive. — 2. Lame festonnée. — 3. Noyau central.

Fig. 6. Coupe verticale de la protubérance et du bulbe.

1. Fibres longitudinales écartées dans l'épaisseur de la protubérance. — 2. Cordon blanc qui semble sortir de l'olive. — 3. Substance noire des prolongements antérieurs de la protubérance.

Fig. 7, 8, 9. Coupes de la moelle au-dessous du bulbe.

Fig. 10. Coupe au niveau de l'entre-croisement.

Fig. 11. Coupe a la partie moyenne du bulbe.

Fig. 12. Coupe a l'union du bulbe et de la protubérance.

NÉVROLOGIE, PL. 11.

Plexus cervical (*portion superficielle*).

1. Branche temporale de la cinquième paire. — 2. Branche postérieure du second nerf cervical. — 3. Branche inférieure du nerf acial. — 4. Branche auriculaire du plexus. — 5. Grande mastoïfdienne. — 6. Petite mastoïdienne. — 7, 7. Autres branches récurrentes postérieures. — 8. Nerf spinal. — 9. Branche sus-acromienne. — 10. Branche sus-claviculaire. — 11. Branche cervicale moyenne. — 12. Petite branche satellite de la veine jugulaire. — 13. Anastomoses du plexus cervical avec le nerf facial.

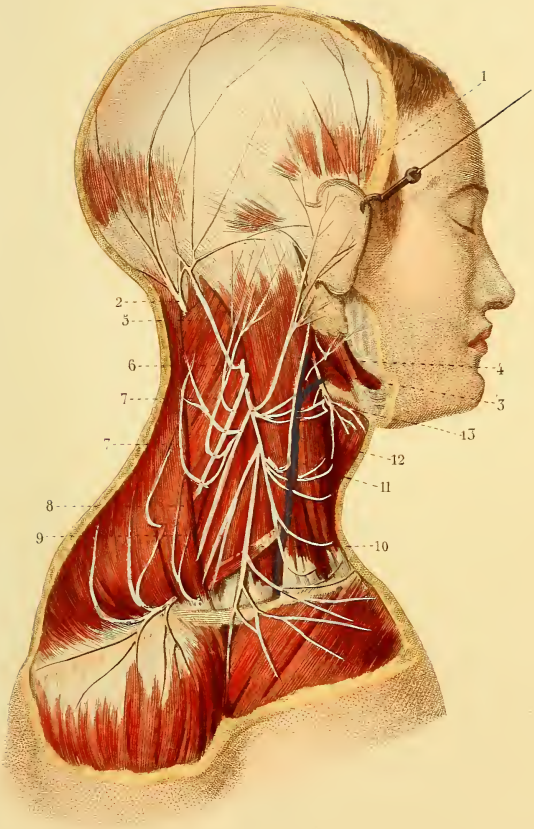

Léveillé del. *Corbié sc.*

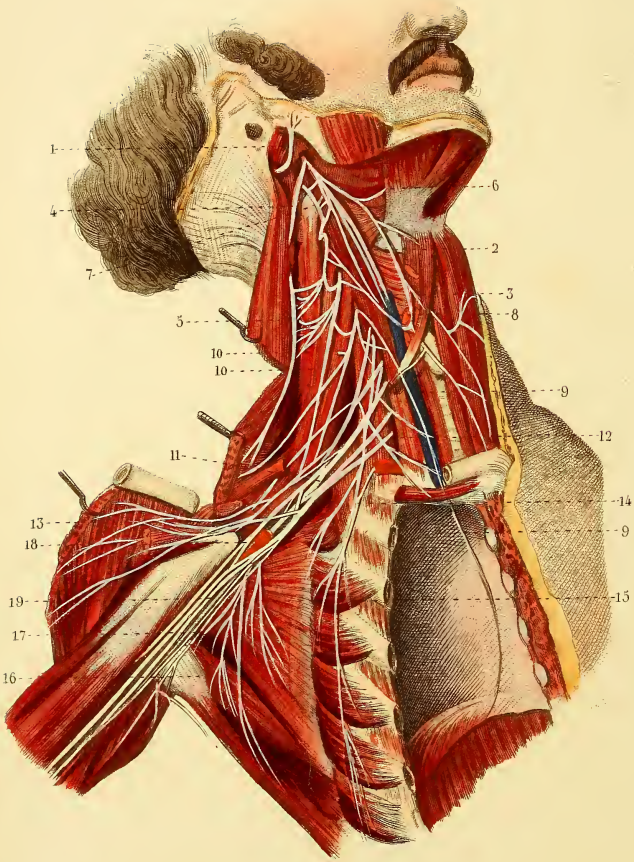

Lèveillé del. *Davesne sc.*

NÉVROLOGIE, PL. 12.

Portion profonde du plexus cervical et plexus brachial.

La poitrine est ouverte du côté droit.

1. Nerf facial. — 2. Nerf pneumo-gastrique. — 3. Artère carotide interne. — 4. Nerf spinal. — 5. Anastomoses du nerf spinal avec le plexus cervical. — 6. Nerf hypoglosse, divisé en branche hypoglosse proprement dite, et en branche cervicale descendante. — 7. Branche antérieure de la première paire cervicale, s'anastomosant avec le nerf hypoglosse et avec le nerf pneumo-gastrique. — 8. Branche cervicale descendante du plexus cervical, s'anastomosant avec la branche correspondante de l'hypoglosse. — 9, 9. Branche phrénique ou diaphragmatique. — 10, 10. Branches cervicales profondes du plexus cervical. — 11. Plexus brachial. — 12. Branche du muscle sous-clavier, envoyant un filet au nerf phrénique. — 13. Branches thoraciques antérieures. — 14. Branche thoracique latérale ou du muscle grand dentelé. — 15, 16, 17. Branches sous-scapulaires pour les muscles sous-scapulaire, grand dorsal et grand rond. — 18. Artère axillaire s'engageant dans une espèce de gaîne formée par les branches brachiales. — 19. Branches brachiales.

NÉVROLOGIE, PL. 13.

Fig. 1. Nerfs superficiels du membre supérieur.

1. Veine basilique. — 2. Veine céphalique. — 3. Branche cutanée du nerf radial. — 4. Portion superficielle du nerf musculo-cutané ou brachial cutané externe. — 5, 5. Divisions de ce nerf. — 6. — Brachial cutané interne. — 7. Branche externe de ce nerf. — 8. Branche interne. — 9 Accessoire du brachial cutané interne. — 10. Rameau palmaire cutané du nerf médian. — 11. Une des branches collatérales du nerf médian.

Fig. 2. — 1, 1. Filets cutanés du nerf circonflexe. — 2, 2. Branches cutanées du nerf radial. — 3, 3. Rameaux du brachial cutané interne. — 4, 4. Rameaux du brachial cutané externe. — 5. Anastomose de ce nerf avec le nerf radial. — 6. Branche dorsale du nerf cubital, se divisant en deux branches collatérales : l'une pour le côté interne du petit doigt; l'autre pour les deux derniers espaces inter-osseux. — 7. Branche antérieure du nerf radial, devenue dorsale, se divisant en deux branches : l'une pour le côté externe du pouce; l'autre pour les deux premiers espaces inter-osseux. — 8. Anastomose entre les nerfs cubital et radial. — 9. Division d'une des branches collatérales en deux rameaux digitaux

Fig. 1.

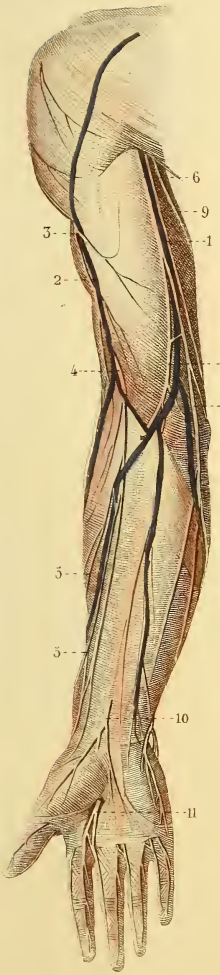

Fig. 2.

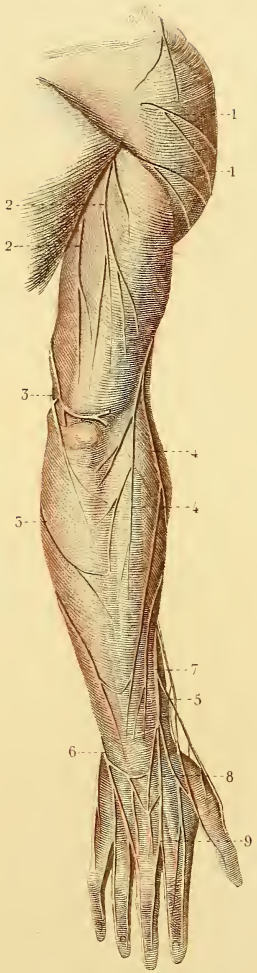

Levelle del *Corbié sc*

Fig. 1.

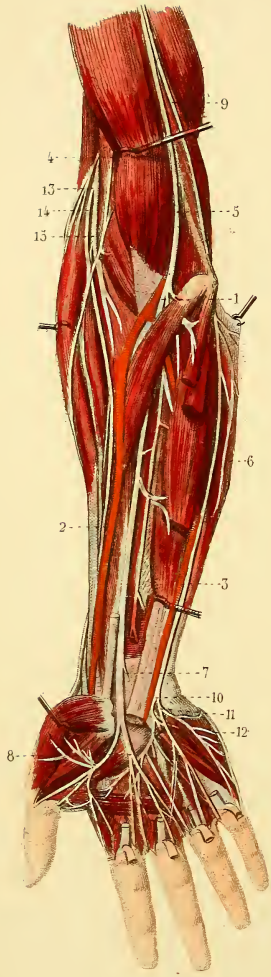

Fig. 2.

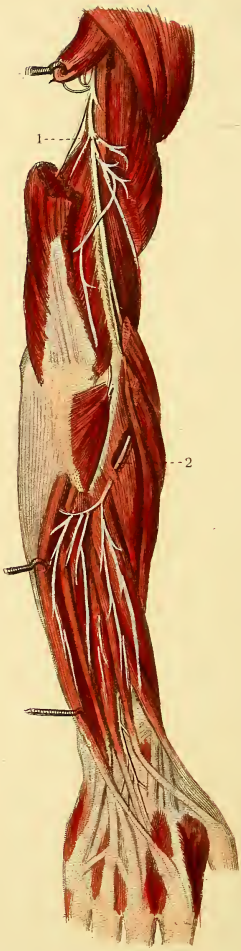

Léveillé del.

Corbié sc.

NÉVROLOGIE, PL. 14.

Nerfs profonds du membre supérieur.

Les muscles grand palmaire, petit palmaire et fléchisseur digital superficiel sont coupés.

Fig. 1. — 1. Artère brachiale. — 2. Artère radiale. — 3. Artère cubitale. — 4. Nerf musculo-cutané. — 5. Nerf médian. — 6. Rameau des muscles profonds et antérieurs de l'avant-bras ou nerf inter-osseux. — 7. Rameau palmaire cutané. — 8. Division du nerf médian en deux branches qui se subdivisent ensuite. — 9. Nerf cubital. — 10. Division de la branche palmaire du nerf cubital en — 11 branche palmaire superficielle et en — 12 branche palmair. profonde. — 13. Nerf radial et subdivision en — 14 branche antérieure et en — 15 branche postérieure.

Fig. 2. Nerf radial.

Le triceps brachial et les muscles postérieurs et superficiels de l'avant-bras sont coupés.

1. Nerf radial. — 2. Branche postérieure du nerf radial se divisant en rameaux superficiels et en rameaux profonds.

NÉVROLOGIE, PL 15.

Fig. 1. Nerf facial en dehors de l'aqueduc de Fallope, etc.

Fig. 1. — 1. Branche postérieure du second nerf cervical. — 2 2. Branches mastoïdiennes du plexus cervical. — 3. Tronc du plexus cervical donnant naissance à une des branches mastoïdiennes du plexus cervical, à la branche auriculaire et à la branche cervicale moyenne. — 4. Filet malaire du rameau orbitaire du nerf maxillaire supérieur. — 5. Nerfs sous-orbitaires. — 6. Rameau frontal de la 5e paire. — 7. Rameau de la branche lacrymale. — 8. Rameau buccal du nerf maxillaire inférieur. — 9. Rameau temporal superficiel du même nerf. — 10. Rameau mentonnier du nerf dentaire. — 11. Nerf hypoglosse. — 12. Tronc du nerf facial donnant naissance au rameau auriculaire postérieur, au rameau du ventre postérieur du muscle digastrique et au rameau stylo-hyoïdien, et se divisant en rameaux temporaux, orbiculaires, nasaux, buccaux, maxillaires inférieurs et cervicaux.

Fig. 2. Nerf facial dans l'aqueduc de Fallope. — Ganglion de Meckel, ganglion optique, ganglion d'Andersh, etc.

1. Nerf trijumeau ou cinquième paire. — 2. Ganglion de Mekel ou sphéno-palatin. — 3. Rameau ptérygoïdien de ce ganglion et division en filet crânien qui s'anastomose avec le nerf facial, et en filet carotidien qui s'anastomose avec le grand sympathique sur les parois de l'artère carotide interne. — 4. Nerf lingual recevant l'anastomose du nerf facial ou corde du tympan. — 5. Ganglion optique et rameau de communication avec le rameau de Jacobson et avec le nerf facial. — 6. Nerf facial et rameau qu'il reçoit du nerf auditif. — 7. Rameau de communication avec le nerf facial. — 8. Origine de la corde du tympan. — 9. Anastomose avec le glosso-pharyngien. — 10. Anastomose avec le nerf pneumo-gastrique. — 11. Nerf glosso-pharyngien et renflement peu marqué connu sous le nom de ganglion d'Andersh, d'où s'élève dans la caisse du tympan le nerf de Jacobson. — 12. Rameaux supérieurs du ganglion cervical supérieur, anastomosés et constituant le plexus carotidien interne, d'où partent : un filet anastomosé avec le rameau du nerf vidien ou ptérygoïdien et un autre filet anastomosé avec le nerf de Jacobson.

Fig. 3. Nerf auditif.

Le tissu osseux qui cache le labyrinthe est enlevé.

1. Nerf facial et son anastomose avec le nerf crânien du nerf ptérygoïdien. — 2. Corde du tympan qui apparaît entre l'enclume et le manche du marteau. — 3. Nerf auditif ou acoustique. — 4. Branche du limaçon. — 5. Branche du vestibule et des canaux semi-circulaires.

Fig. 1

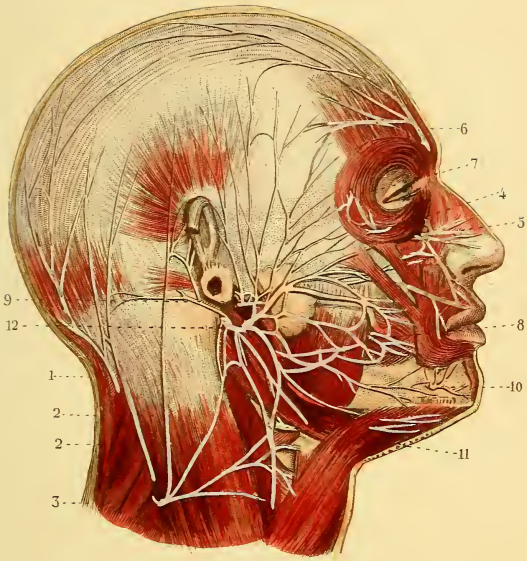

Fig. 2.

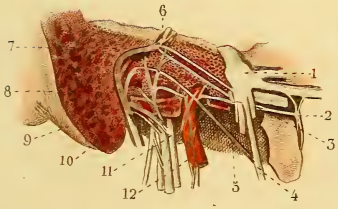

Fig. 3.

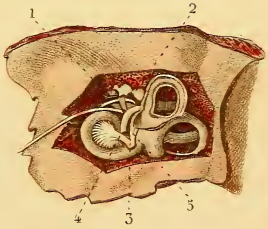

Léveillé del. *Davesne sc.*

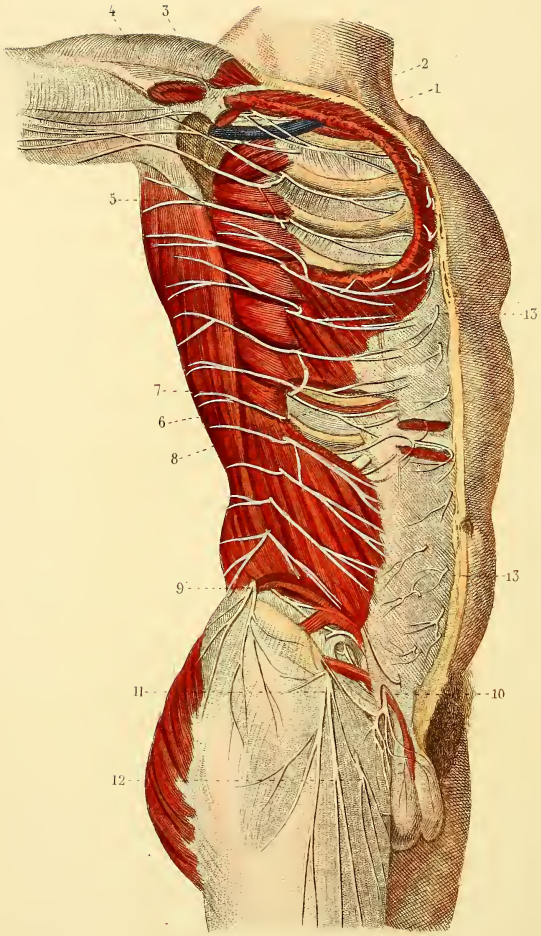

Léveillé del. *Corbie sc.*

NÉVROLOGIE PL. 16.

Nerfs inter-costaux.

Les muscles grand et petit pectoral sont enlevés. — Le grand oblique et le droit abdominal sont aussi fendus ou enlevés en quelques points.

1. Veine axillaire ; l'artère est enlevée. — 2. Portion du plexus brachial et deux branches thoraciques. — 3. Branche brachiale du premier nerf inter-costal. — 4. Branche brachiale du second nerf inter-costal. — 5. Anastomose entre deux rameaux. — 6. Division d'une branche inter-costale en — 7 Branche superficielle et en — 8. Branche profonde. — 9. Branche fessière du douzième nerf inter-costal. — 10. Terminaison de la branche iléo-scrotale du plexus lombaire. — 11. Branche inguino-cutanée. — 12. Rameau de la branche génito-crurale. — 13, 13. Portions de branches profondes, devenues superficielles.

NÉVROLOGIE, PL. 17.

Nerfs de la partie postérieure du tronc.

Une partie des muscles trapèze, splénius, grand et petit complexus, grand dorsal, grand fessier, etc., etc., est enlevée.

1, 1, 1. Rameaux postérieurs des branches superficielles des nerfs inter-costaux. — 2. Branche postérieure de la première paire cervicale ou nerf sous-occipital. — 3. Branche postérieure de la deuxième paire cervicale. — 4. Anastomose de cette branche avec la grande branche mastoïdienne. — 5, 5. Branches postérieures de deux paires cervicales. — 6. Branche inter-costale. — 7. Rameau externe d'une branche dorsale. — 8. Rameau interne d'une branche dorsale. — 9. Branche postérieure d'un nerf lombaire. — 10. Branche postérieure d'un nerf sacré.

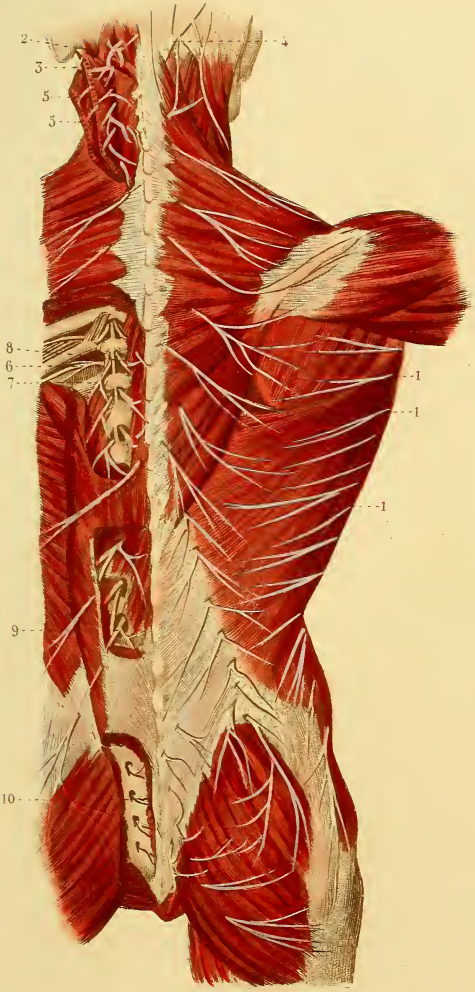

Léveillé del. *Corbie sc.*

Fig. 1.

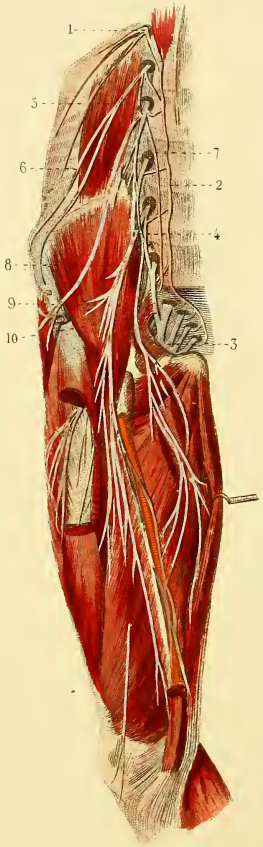

Fig. 2.

Léveillé del

Corbié sc

NÉVROLOGIE, PL. 8.

Fig. 1. Plexus lombaire.

1. Douzième nerf inter-costal. — 2. Portion lombaire du grand sympathique. — 3. Plexus sacré. — 4. Plexus lombaire. — 5. Branche iléo-scrotale. — 6. Branche inguino-cutanée. — 7. Branche génito-crurale. — 8. Nerf crural. — 9. Nerf obturateur. — 10. Nerf lombo-sacré.

Fig. 2. Nerf crural et ses divisions.

1. Veine crurale. — 2. Artère crurale. — 3. Nerf crural. — 4. Branche musculo-cutanée. — 5 Branche de la gaîne des vaisseaux. — 6, 6. Veine saphène interne. — 7, 7, 7. Nerf saphène. — 8. Division interne de la branche musculo-cutanée du tronc sciatique externe. — 9. Anastomose du nerf obturateur avec une branche du nerf saphène.

NÉVROLOGIE, PL. 19.

Fig. 1. Le grand fessier est divisé à sa partie inférieure.

1. Veine saphène externe. — 2. Branche cutanée postérieure. — 3. Nerf saphène externe. — 4. Anastomose du nerf saphène externe avec un rameau du tronc sciatique externe.

Fig. 2. — 1. Artère tibiale antérieure. — 2. Tronc sciatique externe et division en — 3, 3, branche musculo-cutanée et en — 4 nerf tibial antérieur. — 5. Division de la branche musculo-cutanée en deux branches dorsales superficielles du pied : l'une pour le côté interne du gros orteil; l'autre pour les deux espaces inter-osseux moyens. — 6. Division du nerf tibial antérieur en deux branches dorsales profondes. — 7. Terminaison du nerf saphène externe.

Fig. 3. Nerfs plantaires.

Les muscles adducteurs du gros orteil et petit fléchisseur commun sont coupés.

1. Nerf tibial postérieur et division en — 2 nerf plantaire interne et en — 3 nerf plantaire externe. — 4. Division du nerf plantaire interne en quatre branches collatérales. — 5. Division du nerf plantaire externe en branche superficielle et en branche profonde.

Fig. 1.

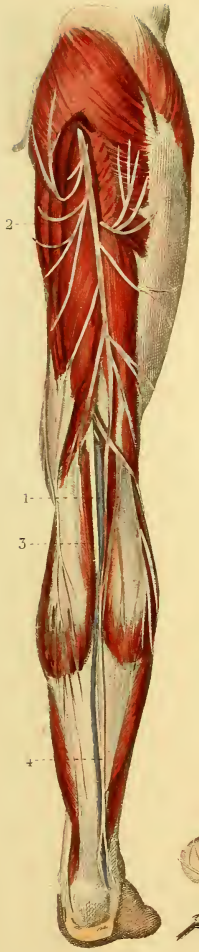

Fig. 2.

Fig. 3.

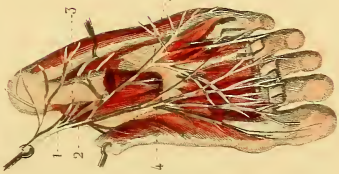

Léveillé del.

Fig. 2.

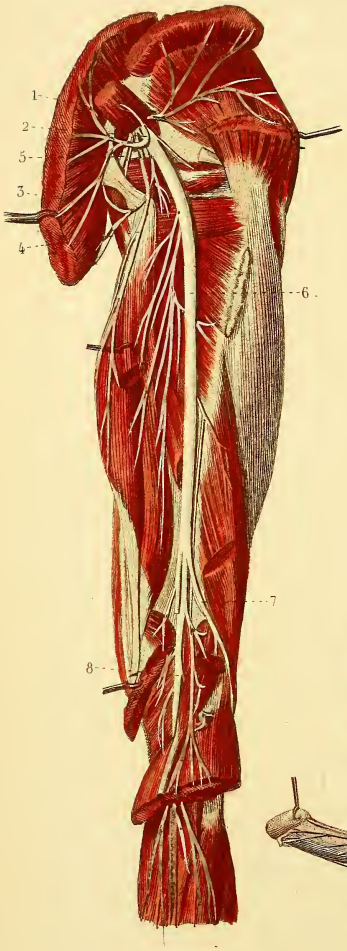

Fig. 3.

Fig. 1.

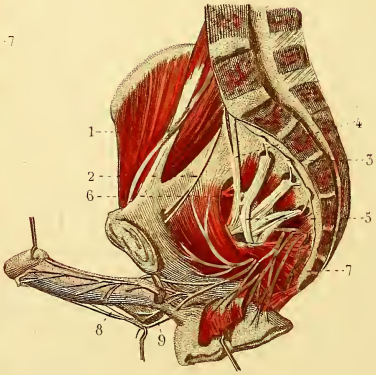

Léveillé del

Corbié sc

NÉVROLOGIE, PL. 20.

Fig. 1. Plexus sacré.

Le bassin et la colonne vertébrale sont divisés sur la ligne médiane. Les viscères pelviens sont coupés et abaissés.

1. Branche du nerf crural. — 2. Nerf obturateur. — 3. Un des ganglions sacrés, s'anastomosant avec un des nerfs sacrés. — 4. Nerf lombo-sacré. — 5. Plexus sacré et — 6. plusieurs de ses branches. — 7. Nerf honteux. — 8. Branche supérieure du nerf honteux. — 9. Branche inférieure.

Fig. 2. — Nerf sciatique.

Les muscles grand et moyen fessiers, biceps fémoral, jumeaux et soléaire sont coupés et en partie renversés.

1. Branche fessière supérieure. — 2. Branche fessière du petit nerf sciatique. — 3. Rameau sciatique. — 4. Nerf crural cutané. — 5. Nerf honteux. — 6. Nerf sciatique. — 7. Tronc sciatique externe. — 8. Tronc sciatique interne ou nerf tibial postérieur.

Fig. 3. Le muscle soléaire est enlevé.

1. Nerf saphène externe, coupé. — 2. Nerf tibial postérieur.

NÉVROLOGIE, PL. 21.

Fig. 1. Plexus brachial.

1 et 2. Cinquième et sixième nerfs cervicaux (branches antérieures). — 3. Cordon résultant de leur anastomose et se divisant en — 4. nerf musculo-cutané ou brachial cutané externe et en — 5. Rameau médian. — 6 et 7. Septième et huitième nerfs cervicaux. — 8. Cordon résultant de leur anastomose et se divisant en — 9. rameau médian, en — 10. nerf cubital, et quelquefois en — 11. brachial cutané interne. — 12. Accessoire du brachial cutané. — 13. Nerf médian. — 14, 14. Nerf radial. — 15. Branche thoracique latérale.

Fig. 2. — 1. Muscle trapèze renversé. — 2. Rhomboïde. — 3. Nerf spinal. — 4, 4. Branches cervicales profondes du plexus cervical et du plexus brachial. — 5. Nerf sus-scapulaire. — 6. Nerf circonflexe.

Fig. 3. — 1, 1. Nerfs palmaires d'un doigt. — 2. Arcades nerveuses formées par les anastomoses de deux nerfs digitaux.

Fig. 4. — 1, 1. Nerfs dorsaux d'un doigt. — 2, 2. Rameaux dorsaux fournis par les nerfs palmaires.

Fig. 5. — 1. Nerf palmaire. — 2. Rameau dorsal du nerf palmaire. — 3. Nerf dorsal s'anastomosant avec le rameau dorsal du nerf palmaire. — 4. Rameau unguéal du nerf palmaire.

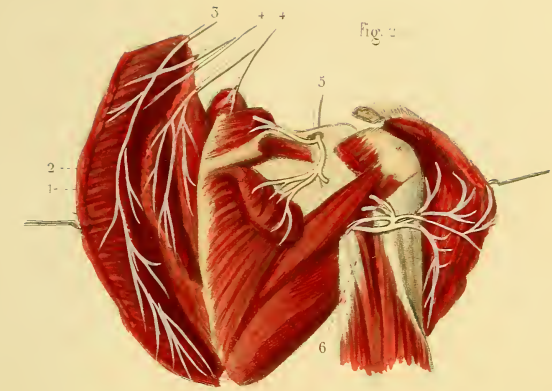

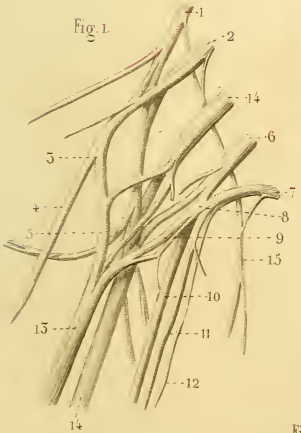

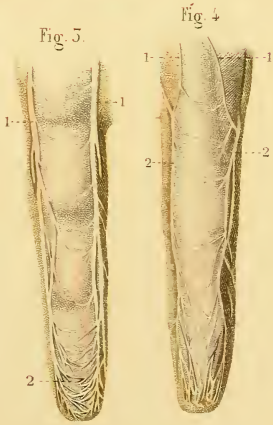

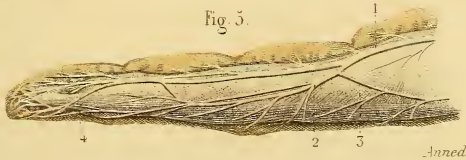

Neveillé del. Annedouche sc.

Fig. 1.

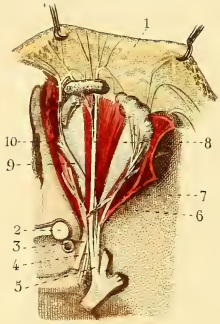

Fig. 3.

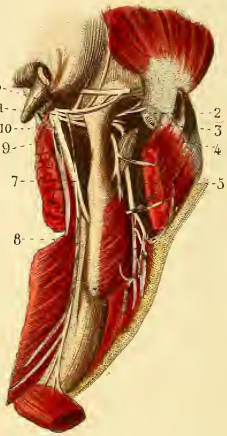

Fig. 2

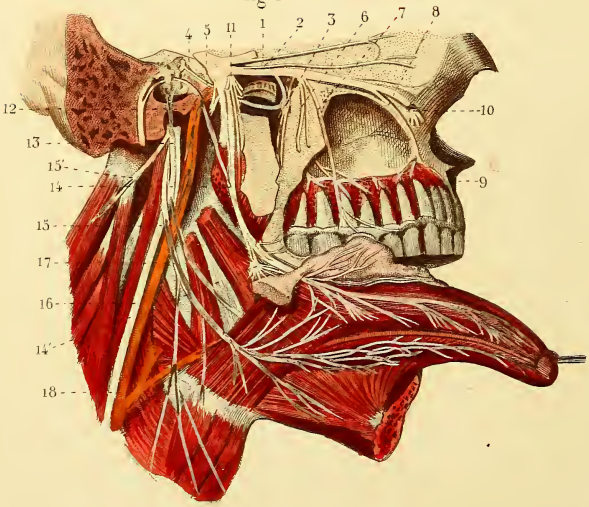

Leveille del. *Davesne sc.*

NÉVROLOGIE, PL. 22.

Fig. 1. Branche ophthalmique de la cinquieme paire.

1. Peau du front renversée. — 2. Nerf optique. — 3. Nerf moteur oculaire commun. — 4. Nerf pathétique. — 5. Branche ophthalmique. — 6. Rameau lacrymal. — 7. Anastomose du nerf pathétique avec le rameau lacrymal. — 8. Rameau frontal. — 9. Rameau nasal. — 10. Filet interne du rameau nasal.

Fig. 2. Branche maxillaire supérieure de la cinquième paire, etc.

1. Rameau lacrymal de la branche ophthalmique. — 2. Rameau orbitaire de la branche maxillaire supérieure. — 3. Ganglion de Meckel ou sphéno-palatin recevant, en haut, deux filets de la branche maxillaire, donnant en bas les nerfs palatins ; en arrière le nerf vidien ou ptérygoïdien. — 4. Filet crânien du nerf ptérygoïdien. — 5. Filet carotidien du même nerf. — 6. Rameaux dentaires postérieurs. — 7. Rameau destiné aux gencives, etc. — 8. Rameau dentaire antérieur. — 9. Anastomose des rameaux dentaires et réseau qui en résulte. — 10. Division de la branche maxillaire supérieure en nerfs sous-orbitaires. — 11. Branches externes de la branche maxillaire inférieure de la cinquième paire. — 12. Nerf temporal superficiel. — 13. Nerf dentaire inférieur coupé. — 14. Nerf lingual et son anastomose avec la corde du tympan. — 14'. Ganglion sous-maxillaire. — 15. Nerf glosso-pharyngien. — 15'. Nerf spinal. — 16. Nerf pneumo-gastrique. — 17. Nerf hypoglosse. — 18. Artère carotide interne.

Fig. 3. Branche maxillaire inférieure de la cinquième paire.

1. Branche maxillaire inférieure au trou ovale. — 2. Nerf temporal. — 3. Rameau du muscle ptérygoïdien externe. — 4. Nerf buccal. — 5. Nerf massétérin. — 6. Nerf temporal superficiel et ses anastomoses avec le nerf facial. — 7. Nerf dentaire. — 8. Rameau mentonnier. — 9. Nerf lingual et son anastomose avec la corde du tympan. — 10. Nerf du muscle ptérygoïdien interne

NÉVROLOGIE, PL. 23.

Fig. 1. Passage des nerfs crâniens à travers les trous de la base du crâne.

1. Tente du cervelet. — 2. Rameau nerveux de la tente du cervelet. — 3. Artère carotide interne. — 4. Corps et tige pituitaires. — 5. Bulbe du nerf olfactif. — 6. Nerf optique ou deuxième paire. — 7. Nerf moteur oculaire commun ou troisième paire. — 8. Nerf pathétique ou quatrième paire. — 9. Nerf trifacial ou cinquième paire. — 10. Nerf moteur oculaire externe ou sixième paire. — 11. Nerf facial ou portion dure de la septième paire. — 12. Nerf auditif ou portion molle de la septième paire. — 13. Nerf glosso-pharyngien ou première portion de la huitième paire. — 14. Nerf vague ou pneumo-gastrique, ou deuxième portion de la huitième paire. — 15. Nerf spinal ou accessoire de Willis ou troisième portion de la huitième paire. — 16. Nerf hypoglosse ou neuvième paire. — 17. Artère cérébrale. — 18. Trou occipital.

Fig. 2. Nerfs de l'œil.

La paroi supérieure de l'orbite est enlevée.

1. Paroi externe de l'orbite. — 2. Apophyse *crista galli.* — 3. Trous de la lame criblée de l'ethmoïde. — 4. Nerf optique. — 5. Artère carotide interne. — 6. Nerf moteur oculaire commun. — 7. Branche supérieure de ce nerf. — 8. Branche inférieure du même nerf. — 9. Ganglion ophthalmique qui reçoit en arrière deux racines et qui donne en avant les nerfs ciliaires. — 10. Nerfs ciliaires qu'on voit sur la membrane choroïde, la partie supérieure de la sclérotique étant enlevée. — 11. Nerf trijumeau. — 12. Branche ophthalmique. — 13. Branche nasale de l'ophthalmique. — 14. Deux nerfs ciliaires venant de la branche nasale. — 15. Division de la branche nasale. — 16, 16. Nerf moteur oculaire externe : le muscle droit externe est tiré en dehors par une érigne.

Fig. 3. Nerf moteur oculaire commun et moteur oculaire externe.

L'œil est renversé en avant.

1. Nerf moteur oculaire commun. — 2. Branche supérieure de ce nerf recevant une anastomose du nerf moteur oculaire externe. — 3. Branche inférieure du même nerf et sa division en trois rameaux. — 4. Rameau de la branche inférieure, allant au muscle petit oblique de l'œil. — 5. Nerf moteur oculaire externe.

Pl. 108.

Fig. 1.

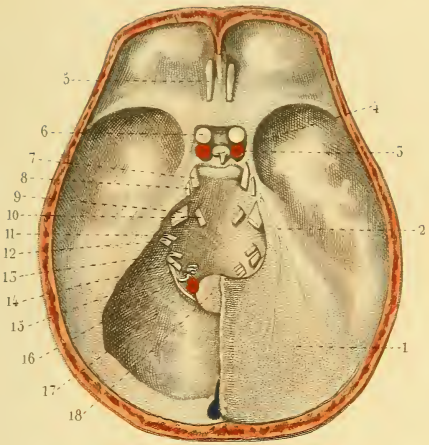

Fig. 2.

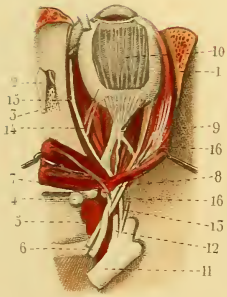

Fig. 3.

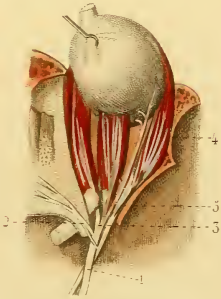

Davesne sc

Fig. 1.

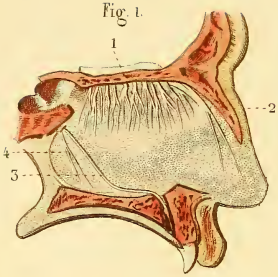

Fig. 4.

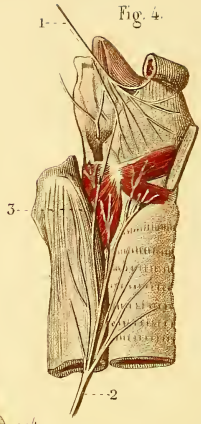

Fig. 2

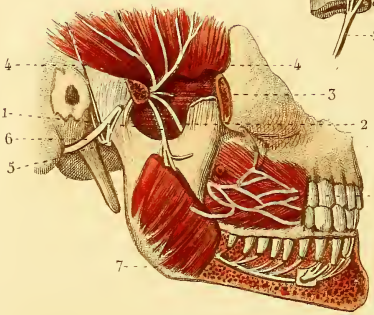

Fig. 3

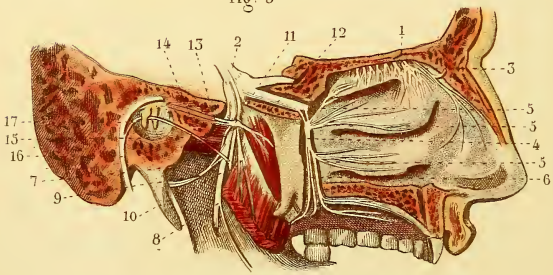

Léveillé del. *Davesne sc.*

NÉVROLOGIE, PL. 24.

NERF OLFACTIF. — NERF TRIJUMEAU, BRANCHE MAXILLAIRE INFÉRIEURE. — NERFS LARYNGÉS.

Fig. 1. NERF OLFACTIF, NERF NASO-PALATIN, ETC.

1. Divisions du nerf olfactif sur la cloison des fosses nasales. — 2. Filet interne du rameau nasal de la branche ophthalmique. — 3. Nerf naso-palatin. — 4. Autre rameau de la cloison.

Fig. 2. NERF MAXILLAIRE INFÉRIEUR VU EN DEHORS.

L'arcade zygomatique est enlevée.

1. Rameau massétérin. — 2. Rameau buccal. — 2'. Divisions de ce rameau à la face externe du muscle buccinateur. — 3. Rameau du muscle ptérygoïdien externe. — 4, 4. Rameaux temporaux profonds. — 5. Rameau temporal superficiel anastomosé avec le nerf facial. — 6. Nerf facial. — 7. Rameau dentaire inférieur.

Fig. 3. NERF OLFACTIF. — NERF TRIJUMEAU VU EN DEDANS. — GANGLION OPTIQUE.

1. Divisions externes du nerf olfactif. — 2. Nerf trijumeau, son ganglion et sa division en trois branches. — 3. Filet externe du rameau nasal de l'ophthalmique. — 4. Ganglion sphéno-palatin ou de Meckel. — 5, 5, 5. Ramifications nasales des nerfs sphéno-palatins et palatins. — 6. Nerfs palatins. — 7. Rameau lingual et son anastomose avec la corde du tympan. — 8. Rameau dentaire inférieur et son filet anastomosé. — 9. Rameau temporal superficiel. — 10. Rameau ptérygoïdien du nerf maxillaire inférieur. — 11. Ganglion optique. — 12. Filet de ce ganglion destiné à la trompe d'Eustache et à la membrane muqueuse des fosses nasales. — 13. Filet pétreux anastomosé avec le nerf facial. — 14. Filet du muscle interne du marteau. — 15. Filet destiné aux parois de l'artère maxillaire interne et anastomosé avec le nerf temporal superficiel. — 16. Nerf facial. — 17. Corde du tympan, passant entre le manche du marteau et la branche inférieure de l'enclume.

Fig. 4. — 1. Nerf laryngé supérieur. — 2. Nerf laryngé inférieur ou récurrent. — 3. Anastomose des deux nerfs laryngés.

NÉVROLOGIE, PL. 25

Huitième paire ou nerfs glosso-pharyngien, pneumo-gastrique et spinal du côté droit.

La poitrine est ouverte, l'estomac et le poumon droit sont portés en avant; la veine jugulaire interne enlevée, et le trou déchiré postérieur en dehors.

1. Larynx. — 2. Corps thyroïde — 3. Trachée-artère. — 4 Tronc brachio-céphalique se divisant en artère sous-clavière coupée et en carotide primitive droite, celle-ci divisée en carotide externe coupée et en carotide interne. Tous ces vaisseaux sont recouverts de plexus nerveux. — 5. Poumon droit. — 6. Estomac. — 7. Plexus solaire. — 8. Nerf glosso-pharyngien, ganglion d'Andersh, rameau de Jacobson et rameau anastomotique avec le nerf facial. — 9. Divers autres filets du glosso-pharyngien et filets linguaux. — 10. Rameau lingual de la cinquième paire. — 11. Nerf hypoglosse. — 12. Nerf spinal. — 13. Division de ce nerf, en branche musculaire et en branche accessoire du nerf vague ou pneumo-gastrique. — 14. Nerf vague ou pneumo-gastrique. — 15. Rameau pharyngien, concourant avec des filets du glosso-pharyngien et du grand sympathique à former le plexus pharyngien. — 16. Rameau laryngé supérieur, divisé en laryngé externe et en laryngé interne. — 17, 17, 17. Rameaux cardiaques. — 18. Origine du nerf laryngé inférieur ou récurrent : il passe derrière l'artère sous-clavière et reparaît à la partie inférieure du cou. — 19. Ganglion cervical inférieur avec ses nombreuses ramifications. — — 20. Rameaux trachéens du nerf vague. — 21. Plexus pulmonaire formé par des rameaux du pneumo-gastrique, du nerf récurrent et du grand sympathique. — 22. Rameaux œsophagiens. — 23. Pneumo-gastrique du côté droit se terminant au plexus solaire. — 24. Pneumo-gastrique gauche répandant de nombreux rameaux sur la face antérieure de l'estomac, et donnant aussi quelques rameaux au plexus solaire. — 25. Plexus solaire.

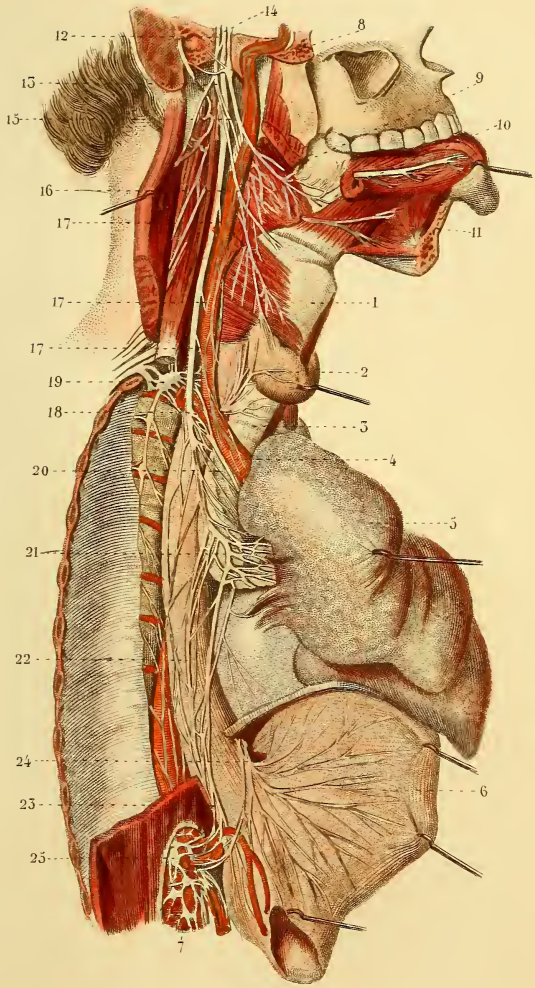

Léveillé del. *Daverne sc.*

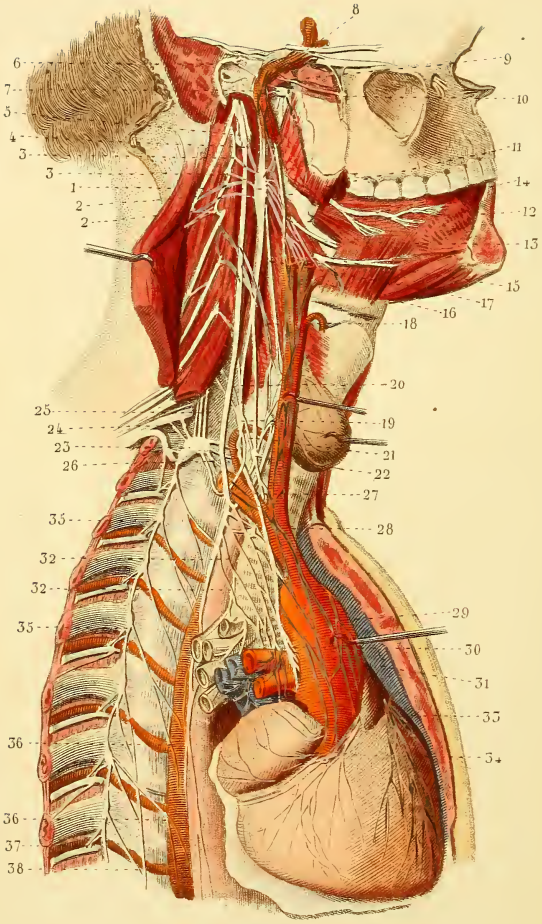

Leveille del. *Davesne sc.*

NÉVROLOGIE, PL. 26.

Fig. 1. Grand sympathique. — Portion supérieure. — Nerfs et plexus cardiaques.

Le péricarde est ouvert.

1. Ganglion cervical supérieur. — 2, 2. Rameaux de ce ganglion anastomosés avec le nerf spinal. — 3, 3. Anastomoses avec deux des nerfs cervicaux. — 4. Anastomose avec le nerf pneumo-gastrique.—5. Rameaux supérieurs du ganglion cervical supérieur.— 6. Anastomose avec le nerf de Jacobson.—7. Anastomoses avec le ganglion optique.—8. Anastomoses avec le nerf moteur oculaire externe. —9. Anastomoses avec le nerf ptérygoïdien.—10. Ganglion sphéno-palatin ou de Meckel, offrant le nerf ptérygoïdien en arrière, deux rameaux supérieurs anastomosés avec le nerf maxillaire supérieur et deux rameaux inférieurs (nerfs palatins). — 11. Rameaux pharyngiens et carotidiens. — 12. Nerf glosso-pharyngien — 13. Plexus pharyngien. — 14. Nerf lingual de la cinquième paire. — 15. Nerf hypoglosse. — 16. Rameaux carotidiens. — 17. Nerf cardiaque supérieur. — 18. Un des rameaux cardiaques du pneumo-gastrique. — 19. Ganglion cervical moyen. — 20. Rameaux supérieurs de ce ganglion; l'un se continue avec le ganglion cervical supérieur, deux autres s'anastomosent avec des nerfs cervicaux. — 21. Nerf cardiaque moyen renforcé ici par un fort rameau venant du rameau de communication entre ces deux ganglions. — 22. Anastomose de ce nerf avec le rameau laryngé inférieur du nerf vague. — 23. Ganglion cervical inférieur. — 24. Anastomoses avec les nerfs du plexus brachial. — 25. Rameaux qui pénètrent dans le canal de l'artère vertébrale. — 26. Rameaux qui s'anastomosent avec le ganglion cervical moyen, passant : les uns devant, les autres derrière l'artère sous-clavière. — 27. Nerf cardiaque inférieur. — 28. Anastomoses du pneumo-gastrique avec les nerfs cardiaques.—29. Nerfs cardiaques au-devant de l'aorte. — 30. Nerfs cardiaques entre l'aorte et l'artère pulmonaire. — 31. Nerfs cardiaques entre l'artère pulmonaire et la trachée-artère. — 32, 32. Nerfs trachéens du nerf pneumo-gastrique et leurs anastomoses avec les nerfs cardiaques. — 33. Plexus cardiaque antérieur. — 34. Plexus cardiaque postérieur. — 35, 35. Deux ganglions thoraciques. — 36, 36. Rameaux aortiques de deux ganglions. — 37. Anastomoses d'un ganglion thoracique avec un des nerfs inter-costaux. — 38. Grand splanchnique.

NÉVROLOGIE, PL. 27.

Fig. 1. Grand sympathique. Portion inférieure. — Ganglions thoraciques, lombaires et sacrés. — Plexus solaire, etc.

1, 1, 1. Trois ganglions thoraciques et leurs anastomoses avec des nerfs inter-costaux. — 2, 2. Rameaux aortiques. — 3, 3. Rameaux coupés du plexus pulmonaire, appartenant au nerf pneumo-gastrique droit. — 4. Nerf grand splanchnique. — 5. Petit splanchnique. — 6, 6. Plexus solaire. — 7. Ganglion semi-lunaire du côté droit. — 8. Nerf pneumo-gastrique droit. — 9. Pneumo-gastrique gauche donnant de nombreux rameaux à la face antérieure de l'estomac. — 10. Plexus surrénal. — 11. Plexus rénal. — 12. Nerfs allant se distribuer à une anse intestinale. — 13. Plexus aortique. — 14. Plexus spermatique. — 15, 15. Deux ganglions lombaires, leurs anastomoses avec des nerfs lombaires et avec le plexus aortique. — 16, 16. Deux ganglions sacrés. Ces ganglions sacrés s'anastomosent entre eux et avec des filets des nerfs sacrés : il en résulte des plexus qui accompagnent les artères du bassin. — 17. Plexus sacré.

Pl. 112

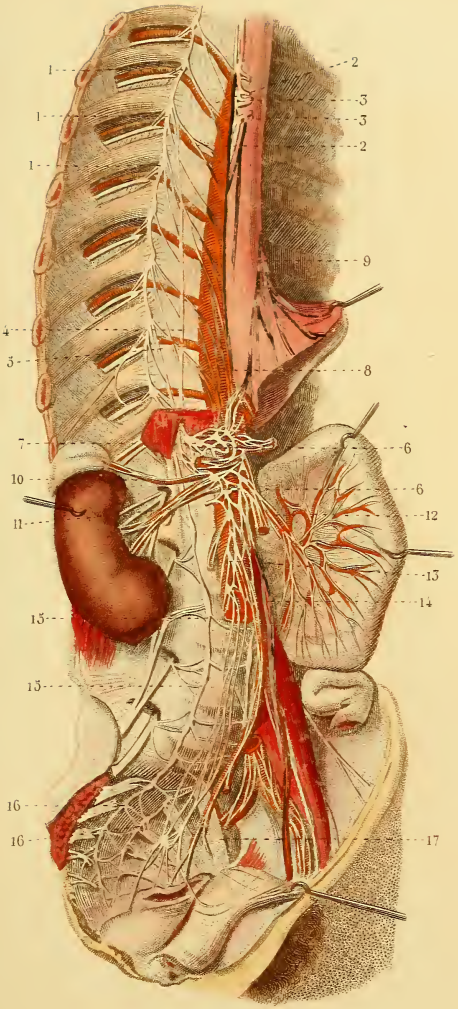

...ville del.

Davesne sc.

TABLE DES MATIERES.

OSTÉOLOGIE.

Pl. 1. Os frontal. — Pariétal.
Pl. 2. Pariétal. — Ethmoïde.
Pl. 3. Occipital. — Sphénoïde. — Temporal.
Pl. 4. Crâne en général.
Pl. 5. Diverses coupes de la face. — Dents.
Pl 6. Maxillaire supérieur. — Palatin. — Os propre du nez. — Unguis. — Os malaire. — Vomer. — Cornet inférieur. — Mâchoire inférieure. — Os hyoïde.
Pl. 7. Vertèbres.
Pl. 8. Colonne vertébrale en général. — Côtes. — Sternum. — Poitrine ou thorax en général. — Clavicule.
Pl. 9. Sacrum. — Coccyx. — Os iliaque. — Bassin en général.
Pl. 10. Omoplate. — Humérus. — Cubitus. — Radius.
Pl. 11. Os de la main. — Fémur. — Rotule. — Tibia. — Péroné.
Pl. 12 Os de la jambe. — Os du pied.

SYNDESMOLOGIE.

Pl. 13. Articulation de la mâchoire inférieure. — Articulation des deux premières vertèbres entre elles et avec l'occipital.
Pl. 14. Articulation de la partie antérieure des deux premières vertèbres entre elles et avec l'occipita , vue en arrière — Articulations générales des vertèbres.

Pl. 15. Articulations des vertèbres avec les côtes (vertébro-costales et costo-transversaires). — Articulations des côtes avec le sternum (sterno-costales). — Articulations de quelques côtes entre elles.

Pl. 16. Articulations du bassin.

Pl. 17. Articulation sterno-claviculaire. — Articulations de l'épaule. — Articulation huméro-cubitale.

Pl. 18. Articulation cubito-radiale. — Articulation radio-carpienne. — Articulations de la main.

Pl. 19. Articulation coxo-fémorale. — Articulations du genou. — Articulations péronéo-tibiales.

Pl. 20. Articulation tibio-tarsienne. — Articulations du pied.

MYOLOGIE.

Pl. 21. Muscles de la tête.

Pl. 22. Muscles de l'œil. — Muscles ptérygoïdiens. — Muscles superficiels du cou.

Pl 23. Muscles sus et sous-hyoïdiens et latéraux du cou. — Muscles du pharynx. — Muscles de la langue.

Pl. 24. Muscles de la langue. — Muscles du voile du palais. — Muscles du larynx.

Pl. 25. Muscles de la poitrine et de l'abdomen.

Pl. 26. Muscles de l'abdomen — Muscles des parties génitales de l'homme.

Pl. 27. Muscles des parties génitales de la femme. — Muscle triangulaire du sternum. — Muscles de la partie antérieure et profonde du cou. — Canal inguinal vu en avant.

Pl. 28. Diaphragme. — Muscles psoas, carré des lombes et iliaque.

Pl. 29. Muscles superficiels de la partie postérieure du tronc.

Pl. 30. Muscles profonds de la partie postérieure du tronc.

Pl. 31. Muscles profonds et postérieurs du cou. — Muscles intercostaux, sur-costaux et faisceaux du muscle transversaire épineux.

Pl. 32. Muscles de l'epaule et du bras.

Pl. 33. Muscles antérieurs et superficiels de l'avant-bras. — Muscles antérieurs et profonds de l'avant-bras.
Pl. 34. Muscles postérieurs et superficiels de l'avant-bras. — Muscles postérieurs et profonds de l'avant-bras. — Muscles de la main.
Pl. 35. Muscles postérieurs du membre inférieur.
Pl. 36. Muscles des parties antérieure et interne de la cuisse.
Pl. 37. Muscles de la jambe et du pied.
Pl. 38. Muscles profonds de la jambe et du pied.

APONÉVROLOGIE.

Pl. 39. Aponévroses du cou, de l'aisselle et de l'œil.
Pl. 40. Coupes du bras, de l'avant-bras, de la cuisse et de la jambe. — Aponévroses de l'abdomen.
Pl. 41. Aponévroses du pli de l'aine, du bassin et du périnée.
Pl. 42. Aponévroses des membres supérieur et inférieur

SPLANCHNOLOGIE.

Pl. 43. Sein ou mamelle. — Langue. — Peau, ongles et poils
Pl 44. OEil et dépendances.
Pl. 45. Cartilages du nez et fosses nasales.
Pl. 46. Organes de l'audition.
Pl. 47. Glandes salivaires. — Cavités buccale et pharyngienne.
Pl. 48. Pharynx vu en arrière. — Larynx, trachée-artère et bronches.
Pl. 49. Plèvres et poumons. — Cœur droit et cœur gauche.
Pl. 50. Cœur.
Pl. 51. Péritoine.
Pl. 52. Estomac. — Duodénum. — Foie et appareil biliaire.
Pl. 53. Orifices cardiaque et pylorique de l'estomac. — Intestins.
Pl. 54. Intestin grêle et cœcum ouverts. — Appareil biliaire et pancréas. — Rate. — Rein et capsule surrénale.
Pl. 55. Organes génitaux de l'homme.
Pl. 56. Vessie, canal de l'urètre et prostate. Testicule et dépendances.
Pl 57. Organes génitaux de la femme.

ANGÉIOLOGIE. — ARTÈRES.

Pl. 58. Cœur, artères brachio-céphalique, carotide, sous-clavière, etc.
Pl. 59. Artères, carotide externe, linguale, maxillaire interne, carotide interne, ophthalmique, etc.
Pl. 60. Artère vertébrale. — Artères de l'encéphale. — Aorte thoracique et ses branches.
Pl. 61. Artères de l'aisselle, du bras et de la main.
Pl. 62. Artere cœliaque et branches.
Pl. 63. Artère mésentérique supérieure.
Pl. 64. Artère mésentérique inférieure et artères coliques, droites et gauches.
Pl. 65. Aorte abdominale et branches.
Pl. 66. Artère iliaque interne ou hypo-gastrique et branches. — Artères perforantes de la cuisse.
Pl. 67. Artères honteuses internes chez l'homme. — Artères honteuses internes chez la femme.
Pl. 68. Artères du membre inférieur.
Pl. 69. Artères de la jambe et du pied, vues en avant. — Artères scapulaires.—Artères postérieures du bras, de l'avant-bras et de la main.

ANGÉIOLOGIE. — VEINES.

Pl. 70. Veines caves supérieure et inférieure. — Veines sous-clavières. — Veine azygos. — Veines de la matrice.
Pl. 71. Veines superficielles de la tête et du cou. — Veines sous-clavières. — Veine cave supérieure, etc.
Pl. 72. Veines superficielles du membre supérieur.
Pl. 73. Veine-porte.
Pl. 74. Veines superficielles de l'abdomen, du membre inférieur et des parties génitales.
Pl. 75. Veines du rachis.
Pl. 76. Organes de la circulation du fœtus.
Pl. 77. Sinus de la dure-mère — Veines des os.

ANGÉIOLOGIE. — VAISSEAUX LYMPHATIQUES.

Pl. 78. Vaisseaux et ganglions lymphatiques superficiels du membre inférieur et de la moitié inférieure de l'abdomen.

Pl. 79. Vaisseaux et ganglions lymphatiques profonds et antérieurs du membre inférieur.

Pl. 80. Vaisseaux et ganglions lymphatiques profonds et postérieurs du membre inférieur.

Pl. 81. Vaisseaux et ganglions lymphatiques des viscères abdominaux.

Pl. 82. Vaisseaux lymphatiques des viscères thoraciques et abdominaux.

Pl. 83. Canal thoracique. — Réservoir du chyle. — Plexus lombaire, etc.

Pl. 84. Vaisseaux lymphatiques du membre supérieur.

Pl. 85. Vaisseaux et ganglions lymphatiques de l'aisselle, de la tête et du cou.

NÉVROLOGIE.

Pl. 86. Dure-mère.

Pl. 87. Cerveau et origine des nerfs crâniens.

Pl. 88. Corps calleux. — Voûte à trois piliers. — Plexus choroïdes, etc.

Pl. 89. Troisième et cinquième ventricules. — Portion supérieure des ventricules latéraux. — Face supérieure du mésocéphale et du cervelet. — Coupe verticale du cerveau de l'encéphale sur la ligne médiane.

Pl. 90. Différentes coupes du cervelet. — Vues de l'intérieur des ventricules. — Préparations du bulbe.

Pl. 91. Différentes coupes du cerveau. — Bulbe et protubérance annulaire.

Pl. 92. Cerveau vu en dessous. — Plexus choroïdes. — Voûte à trois piliers, etc.

Pl. 93. Ventricule latéral du cerveau. — Cervelet vu en dessous Faisceau de renforcement du bulbe, etc.

Pl. 94. Coupes transversales du cerveau. — Coupe verticale d'un lobe latéral du cerveau.

Pl. 95. Diverses préparations de la moelle, du bulbe et de la protubérance.

Pl. 96. Plexus cervical (portion superficielle).

Pl. 97. Portion profonde du plexus cervical. — Plexus brachial.

Pl. 98. Nerfs superficiels du membre supérieur.

Pl. 99. Nerfs profonds du membre supérieur.

Pl. 100. Nerf facial. — Nerf auditif. — Nerf de Jacobson, etc.

Pl. 101. Nerfs inter-costaux et branches des nerfs lombaires.

Pl. 102. Nerfs de la partie postérieure du tronc.

Pl. 103. Plexus lombaire. — Nerf crural et ses divisions.

Pl. 104. Nerfs du membre inférieur.

Pl. 105. Plexus sacré. — Nerf sciatique, etc.

Pl. 106. Structure du plexus brachial. — Nerfs cervicaux profonds, sus-scapulaire, circonflexe. — Nerfs des doigts.

Pl. 107. Cinquième paire ou nerf trijumeau. — Nerfs glosso-pharyngien. — Hypo-glosse, etc.

Pl. 108. Passage des nerfs crâniens à travers les trous de la base du crâne. — Nerfs de l'œil.

Pl. 109. Nerf olfactif. — Trijumeau. — Ganglion de Meckel ou sphéno-palatin. — Ganglion otique. — Nerfs laryngés.

Pl. 110. Huitième paire.

Pl. 111. Grand sympathique (portion supérieure).

Pl. 112. Grand sympathique (portion inférieure).

TABLE

INDIQUANT

L'ORDRE DANS LEQUEL LES DESSINS DOIVENT ÊTRE CONSULTÉS ET LES ORGANES DISSÉQUÉS.

Pl. 1. — Fig. 1, 2, 3, 4.
Pl. 2. — Fig. 1.
Pl. 3. — Fig. 1, 2, 5, 6, 3, 4.
Pl. 2. — Fig. 2, 3, 8, 7, 4, 5, 6.
Pl. 4. — Fig. 1, 2, 3.
Pl. 6. — Fig. 1, 2, 3, 4, 5, 6, 7, 8, 9, 10, 11.
Pl. 5. — Fig. 1, 2, 3, 4, 8, 7, 5, 6.
Pl. 6. — Fig. 12.
Pl. 7. — Fig. 5, 1, 2, 3, 4, 6, 7, 8.
Pl. 8. — Fig. 1, 5, 3, 4, 6, 2, 7.
Pl. 9. — Fig. 1, 2, 3, 4, 5, 6.
Pl. 10. — Fig. 1, 2, 3, 4, 5, 6, 7, 8, 9, 10, 11, 12, 13, 14.
Pl. 11. — Fig. 1, 2, 3, 6, 7, 8, 9, 4, 5, 10, 11.
Pl. 12. — Fig. 1, 2, 3, 4, 8, 6, 7, 5, 9, 10.
Pl. 13. — Fig. 1, 2, 3.
Pl. 14. — Fig. 2, 3, 4, 6, 5.
Pl. 13. — Fig. 4, 5.
Pl. 14. — Fig. 1.
Pl. 13. — Fig. 6.
Pl. 15. — Fig. 1, 2, 3, 4, 5.

Pl. 16. — Fig. 1, 2, 3, 4.
Pl. 17. — Fig. 1, 2, 3, 4, 5, 6, 7, 8.
Pl. 18. — Fig. 1, 2, 3, 4, 5, 6, 7, 8.
Pl. 19. — Fig. 1, 2, 3, 4, 5, 6, 7.
Pl. 20. — Fig. 1, 2, 3, 4, 5, 6, 7.
Pl. 21. — Fig. 1, 2, 3.
Pl. 22. — Fig. 3, 1, 2, 4.
Pl. 23. — Fig. 1, 3, 2.
Pl. 24. — Fig. 1, 2, 3, 4.
Pl. 25.
Pl. 27. — Fig. 4.
Pl. 26. — Fig. 1.
Pl. 28. — Fig. 1, 2, 3.
Pl. 27. — Fig. 2, 3.
Pl. 26. Fig. 2.
Pl. 27. — Fig. 1.
Pl. 29.
Pl. 30.
Pl. 31. — Fig. 1, 2, 3.
Pl. 32. — Fig. 1, 2, 3, 4.
Pl. 33. — Fig. 1, 2, 3.
Pl. 34. — Fig. 1, 2, 3, 4.
Pl. 35. — Fig. 1, 2, 3, 4.
Pl. 36. — Fig. 1, 2, 3.
Pl. 37. — Fig. 1, 2, 3, 4.
Pl. 38. — Fig. 1, 2, 3, 4, 5.
Pl. 39. — Fig. 6, 1, 2, 3, 4, 5.
Pl. 42. — Fig. 1, 2.
Pl. 40. — Fig. 1, 2, 5, 6.
Pl. 41. — Fig. 1, 2, 3, 4, 5, 6, 7.
Pl. 42. — Fig. 3, 4, 5.
Pl. 40. — Fig. 3, 4.
Pl. 43. — Fig. 2, 3, 4, 5, 6, 7.
Pl. 44. — Fig. 1, 2, 3, 4, 5, 6, 7, 8
Pl. 45. — Fig. 1, 2, 3, 4, 5, 6, 7.

Pl. 46 — Fig 1, 2, 3, 4, 5, 6, 7, 8, 9, 10.
Pl. 47. — Fig 1, 2.
Pl. 48. — Fig. 1, 2, 3, 4, 5, 7, 6, 8.
Pl. 43. — Fig. 1.
Pl. 49. — Fig. 3, 4.
Pl. 50. — Fig. 1, 2, 3, 4.
Pl. 49. — Fig. 1, 2.
Pl. 51.
Pl. 52. — Fig. 1, 2.
Pl. 53. — Fig. 1, 2, 3.
Pl. 54. — Fig. 1, 2, 3, 4, 5, 6.
Pl. 55.
Pl. 56. — Fig. 1, 2, 3, 4.
Pl. 57. — Fig. 1, 2, 3, 4, 5, 6
Pl. 58.
Pl. 59. — Fig. 1, 2, 3, 4, 5.
Pl. 60. — Fig. 1, 2, 3, 4.
Pl. 61. — Fig. 1, 2.
Pl. 69. — Fig. 1, 2.
Pl. 62.
Pl. 63.
Pl. 64.
Pl. 65.
Pl. 66. — Fig. 1, 2, 3.
Pl. 67. — Fig. 1, 2.
Pl. 68. — Fig. 1, 2, 3.
Pl. 69. — Fig. 3.
Pl. 71.
Pl. 72. — Fig. 1, 3, 2.
Pl. 73.
Pl. 70. — Fig. 1, 2, 3.
Pl. 74. — Fig. 1, 2, 3, 4.
Pl. 75. — Fig. 1, 2, 3.
Pl. 76. — Fig. 1, 2, 3.
Pl. 77. — Fig. 1, 2, 3, 4, 5, 6

Pl. 78. — Fig. 1, 2, 3, 4.
Pl. 79. — Fig. 1, 2.
Pl. 80. — Fig. 1, 2.
Pl 81.
Pl. 82.
Pl. 83.
Pl. 84. — Fig. 1, 2.
Pl. 85.
Pl. 86. — Fig. 1, 2.
Pl. 87. — Fig. 1.
Pl. 88. — Fig. 1, 2.
Pl. 89. — Fig. 1.
Pl. 90. — Fig. 1, 2, 3, 4.
Pl. 91. — Fig. 1, 6, 2, 3.
Pl. 87. — Fig. 2.
Pl. 91. — Fig. 4, 5.
Pl. 92. — Fig. 1, 2, 3.
Pl. 93. — Fig. 1, 2.
Pl. 94. — Fig. 1.
Pl. 90. — Fig. 5, 6.
Pl. 89. — Fig. 2.
Pl. 93. — Fig. 3, 4.
Pl. 94. — Fig. 2, 3, 4.
Pl. 95. — Fig. 1, 2, 3 4. 5. 6, 7, 8, 9, 10, 11.
Pl. 96.
Pl. 97.
Pl. 106. — Fig. 1, 2.
Pl. 98. — Fig. 1, 2.
Pl. 99. — Fig. 1, 2.
Pl. 106. — Fig. 3, 4, 5.
Pl. 101.
Pl. 103. — Fig. 1, 2.
Pl. 105. — Fig. 1.
Pl. 104. — Fig. 1
Pl. 105 — Fig. 2.

Pl. 104. — Fig. 2.
Pl. 105. — Fig. 3.
Pl. 104. — Fig. 3.
Pl. 102.
Pl. 108. — Fig. 1.
Pl. 107. — Fig. 1.
Pl. 108. — Fig. 2, 3.
Pl. 100. — Fig. 1.
Pl. 107. — Fig. 2, 3.
Pl. 109. — Fig. 2, 3, 1.
Pl. 100. — Fig. 2, 3
Pl. 110.
Pl. 111.
Pl. 112.

FIN.

LIBRAIRIE DE MÉQUIGNON-MARVIS FILS, ÉDITEUR,
3, RUE DE L'ÉCOLE-DE-MÉDECINE.

PRÉCIS
ICONOGRAPHIQUE
DE
MÉDECINE OPÉRATOIRE
ET
D'ANATOMIE CHIRURGICALE,

PAR MM.

CL. BERNARD, D. M., et CH. HUETTE.

1 VOL. GRAND IN-18 ANGLAIS,

Composé de 100 planches dessinées d'après nature, gravées sur acier, et d'un texte explicatif et descriptif.

PROSPECTUS.

Lorsqu'il y a trois ans à peine nous entreprîmes la publication du *Petit Atlas d'anatomie descriptive du corps humain*, nous pensâmes, sans trop de présomption, faire une chose utile, non-seulement aux élèves, mais encore aux praticiens. Le succès a dépassé nos prévisions et même nos espérances. La rapidité avec laquelle plusieurs éditions françaises et étrangères se sont successivement épuisées, nous a prouvé que nous avions compris un besoin réel, que nous avions comblé une lacune généralement sentie.

Le Précis iconographique de Médecine opératoire et d'Anatomie chirurgicale, de MM. Bernard et Huette, que nous annonçons aujourd'hui, est la suite de l'œuvre que nous avions commencée. Ce que les auteurs ont

voulu, c'est remplacer la froide et trop souvent obscure ou inintelligible description des procédés opératoires, par une série de planches animées et vivantes, sur lesquelles se trouvent représentées, dans tous leurs temps, chacune des opérations dont l'ensemble constitue la partie instrumentale et mécanique de la chirurgie pratique.

Ce n'est pas tout. En vain possédera-t-on parfaitement le manuel opératoire, si la connaissance des parties sur lesquelles on doit agir n'est pas présente à l'esprit d'une manière nette et bien déterminée. Pénétrés de ce principe, MM. Bernard et Huette ont dû accorder dans ce précis une large place à l'anatomie chirurgicale. Ils ont pensé qu'il était indispensable de reproduire, dans une suite complète de préparations soigneusement exécutées et fidèlement rendues par le dessin, la disposition topographique des diverses régions du corps, tant superficielles que profondes, accessibles à l'instrument.

Comme on le voit, l'indication était double; il fallait, non plus faire de l'anatomie du cadavre, mais, qu'on nous passe cette expression, de l'anatomie du corps humain vivant, et montrer dans chacune des régions l'instrument en action sous la main du chirurgien; il fallait, dans un texte suffisamment étendu, mais aussi concis que possible, donner une explication claire de chaque figure, en élaguant une foule de détails inutiles, et sans rien omettre d'important. Dès les premières livraisons, l'on conviendra, avec nous, que ce double but a été atteint, et que les auteurs ne sont pas restés au-dessous de la tâche qu'ils s'étaient imposée.

Quant à nous, en éditeur consciencieux, nous apporterons tous nos soins à l'exécution matérielle du livre, et nous ferons tous nos efforts pour ne pas rester en arrière de notre début. Nous avons adopté, comme pour l'*Atlas d'Anatomie descriptive*, le format in-18 anglais, qui a l'avantage d'être à la fois élégant et portatif, et trouve également sa place dans la bibliothèque du médecin et dans la poche de l'étudiant.

Les dessins réduits au $\frac{1}{6}$ nature et tous faits sur les dissections les plus soignées, ont été confiés au pinceau intelligent et consciencieux d'un élève distingué de M. Jacob, M. Léveillé, dont le talent reconnu n'a pas besoin d'éloges. Pour reproduire des détails d'une aussi grande finesse, la lithographie eût été impuissante. Nous avons dû, sans tenir compte de l'augmentation énorme de nos frais, et sans renoncer au

projet de faire un livre à bon marché, recourir à la gravure sur acier. La délicatesse des planches du Précis de médecine opératoire, dont nous offrons ci-joint un spécimen, fait honneur au burin habile et fidèle de M. Davesne, qui a su se tenir à la hauteur des dessins originaux. Par une innovation que nous pensons doublement heureuse, puisqu'elle nous permettra, avec une très-légère augmentation de prix, de faciliter singulièrement l'intelligence des planches, nous aurons des exemplaires à la sépia, retouchés au pinceau, exactement semblables aux dessins originaux, et sur lesquels ne seront coloriées que les parties formant l'objet principal de l'étude; pour l'anatomie, les artères, les veines et les nerfs, les lymphatiques, etc., et pour la chirurgie, les plaies.

Chaque planche, contenant au moins deux figures, aura deux pages de texte et quelquefois plus; l'une consacrée à la description de la figure anatomique; l'autre à l'explication du dessin chirurgical, à l'appréciation succincte et à la description des principaux procédés opératoires. Comme complément indispensable, quinze à vingt planches environ, numérotées à part, seront réservées pour la représentation des instruments de chirurgie les plus en usage, et réduits dans des proportions mathématiques, d'après les derniers modèles de M. Charrière.

Les planches du livre que nous publions permettront à l'élève à la veille d'un examen, de revoir en quelques minutes ce qu'il aura passé de longues heures à étudier à l'amphithéâtre, et lui seront un guide utile quand il s'exercera sur le cadavre. Privés du *sujet* sur lequel, dans les grandes villes, nos plus habiles professeurs ne négligent jamais de répéter l'opération délicate qu'ils exécuteront le lendemain, le chirurgien militaire et le praticien de province pourront, à l'aide du Précis iconographique, embrasser d'un coup d'œil rapide l'ensemble et les détails d'une opération que, depuis plusieurs années, ils n'auront point été appelés à pratiquer ; ils puiseront dans l'anatomie des régions des données exactes qui les mettront à même de parer aux éventualités de la pratique journalière de l'art.

Souscription :

Ce précis de médecine opératoire et d'anatomie chirurgicale se composera de 100 planches donnant la figure de l'anatomie de la région à côté de celle de l'opération, et d'un texte qui comprendra en regard de chaque planche l'explication détaillée des figures, puis à la suite, en une ou deux pages, la description des procédés opératoires les plus en usage. Chaque genre d'opérations sera précédé de planches représentant la série des instruments qui leur sont propres.

CONDITIONS DE LA SOUSCRIPTION.

Les 100 planches et le texte correspondant seront divisés en 10 livraisons, chacune de 10 planches.

Il paraîtra au moins une livraison tous les deux mois à partir du 1er juin 1846.

PRIX DE LA LIVRAISON.

Figures noires.	2 fr.
— à la sépia, retouchées au pinceau.	3 fr.
— coloriées.	4 fr.

La livraison *franco* par la poste, en plus 20 centimes.

Les souscripteurs *ne payeront que huit livraisons,* et afin d'éviter toutes erreurs pour les deux dernières *qui seront livrées gratis,* ils devront se faire inscrire et retirer un bulletin qui accompagnera la première livraison. Faute de reproduire ce bulletin constatant que les huit premières ont été payées, l'on perdra l'avantage attaché à la souscription.

Une fois achevé, le prix de l'ouvrage sera fixé à 20 francs figures noires, 30 francs à la sépia, et 40 francs figures coloriées, s'il ne dépasse pas les 100 planches annoncées. On ne paye rien d'avance.

DE L'IMPRIMERIE DE CRAPELET, RUE DE VAUGIRARD, 9.

EXTRAIT DU CATALOGUE.

ANDRAL. Précis d'anatomie pathologique. 3 vol. in-8°, br. 18 fr.

BARBIER. Traité élémentaire de matière médicale. 4e édit. 3 forts vol. in-8°, br. 20 fr.

BAYLE. Traité d'anatomie descriptive; 5e édit. 1 vol. grand in-18 anglais, papier superfin glacé, br. 6 fr.

BÉGIN. Nouveaux éléments de chirurgie et de médecine opératoire; ouvrage contenant l'exposition complète des maladies chirurgicales et des opérations qu'elles réclament. 2e éd, 3 vol. in-8°, br. 20 fr.

BERZÉLIUS. De l'emploi du chalumeau dans les analyses chimiques et les déterminations minéralogiques. 1 vol. in-8°, br. 6 fr. 50 c.

BOBIERRE. Traité de manipulations chimiques; par A. Bobierre, chimiste-manufacturier, ex-préparateur de chimie à l'école d'enseignement supérieure de la Ville, suivant le programme du cours professé à cette école par M. Rousseau. 1 vol. in-8°. (*Sous presse.*)

BRARD. Nouveaux éléments de minéralogie, ou Manuel du minéralogiste voyageur; 3e édit. mise au niveau des connaissances, par M. Guillebot, ancien élève de l'École polytechnique, élève ingénieur des mines. 1 vol. in-8°. 7 fr.

BROUSSAIS. Histoire des Phlegmasies ou inflammations chroniques, fondée sur de nouvelles observations de clinique et d'anatomie pathologique. 5e édit. 3 vol. in-8°, br. 22 fr.

CAZEAUX. Traité théorique et pratique de l'art des accouchements, comprenant l'histoire des maladies qui peuvent se manifester pendant la grossesse et le travail, et l'indication des soins à donner à l'enfant nouveau-né; ouvrage approuvé

par le Conseil de l'Instruction publique. 1 très-fort vol. in-8° avec 12 pl. gr., br. 9 fr.

DENONVILLIERS. Traité d'anatomie chirurgicale, par C. Denonvilliers, chef des travaux anatomiques et professeur agrégé de la Faculté de Médecine. 1 vol. in-8°, avec un atlas du même format, composé d'environ 50 pl. dessinées d'après nature par Léveillé et gravées sur acier. (*Sous presse.*)

DESPRETZ. Traité élémentaire de physique, ouvrage adopté par le Conseil royal de l'instruction publique. 4e édit. 1 très-fort vol. in-8 ° avec pl., br. 12 fr.

DICTIONNAIRE DE MÉDECINE ET DE CHIRURGIE PRATIQUES, par MM. Andral, Bégin, Blandin, Bouillaud, Bouvier, Cruveilhier, Cullerier, A. Devergie, Deslandes, Dugès, Dupuytren, Féville, Guibourt, Jolly, Lallemand, Londe, Magendie, Martin-Solon, Ratier, Rayer, Roche, Sanson. 15 volumes in-8° de 600 à 700 pages chacun. L'ouvrage complet br. 105 fr.

DICTIONNAIRE UNIVERSE DE MATIÈRE MÉDICALE ET DE THÉRAPEUTIQUE GÉNÉRALE, contenant l'indication, la description et l'emploi de tous les médicaments connus dans les diverses parties du globe; par F.-V. Mérat et A.-J. Delens, DD. MM. PP. 6 forts vol. in-8° br. 52 fr.

FAU. Anatomie des formes de l'homme, à l'usage des peintres et des sculpteurs. 1 vol in-8°, avec atlas in-4° de 30 planches environ, toutes dessinées d'après nature et lithographiées, par M. Léveillé, élève de M. Jacob. (*Sous presse.*)

Pour compléter cette Anatomie des formes : Un nouvel Écorché, statuette en plâtre de 70 centimètres de haut, par M. Eugène Caudron, sculpteur, élève de M. David (d'Angers), et sous la direction de M. J. Fau. Les dissections ont été faites à l'École pratique, sous les yeux de M. Ch. Denonvilliers, chef des travaux anatomiques, qui a bien voulu fournir les sujets. Prix de la statuette, 15 fr.

Il y aura des exemplaires coloriés d'après nature. — Avec cette statuette, l'on donnera une brochure représentant la figure au trait sur les quatre faces, avec les explications et les numéros correspondants.

FAU. Manipulations électrotypiques, ou Traité de galvanoplastie, contenant la description des procédés les plus faciles pour dorer, argenter, graver sur cuivre, reproduire les médailles et les épreuves daguerriennes, métalliser les statuettes de plâtre, etc., au moyen du galvanisme; par Ch. V. Walker, secrétaire honoraire de la Société électrique de Londres, traduit de l'anglais. 2e édit., augmentée de notes extraites des ouvrages de Smee, et mise au niveau de la science, par le docteur J. Fau. 1 vol. in-18, br. 1 fr. 50 c.

GERDY. Traité des bandages, des pansements et de leurs appareils. 2e édit. 2 v. in-8° avec atlas in-4°, br. 18 fr.

GUIBOURT. Histoire abrégée des drogues simples. 3e édition. 2 très-forts vol. in-8°, br. 17 fr.

GUIBOURT. Pharmacopée raisonnée, ou Traité de pharmacie théorique et pratique. 3e édit. 1840. 1 très-fort vol. grand in-8° compacte à 2 colonnes, avec 22 planches gravées. Prix br. 11 fr.

HUTIN. Manuel de la Physiologie de l'homme, ou Description succincte des phénomènes de son organisation. 2e édit. 1 vol. gr. in-8°. Prix br. 6 fr.

ITARD. Traité des maladies de l'oreille et de l'audition, par Itard, médecin en chef des sourds-muets. 2e édit., revue et publiée par les soins de l'Académie royale de médecine. 1842. 2 vol. in-8° br., avec planches. 14 fr.

LEGOUAS (du Loiret). Nouveaux principes de chirurgie. 6e édit. 1 vol. in-8° br. 8 fr. 50 c.

MAGENDIE. Précis élémentaire de physiologie. 4e éd. 2 vol. in-8°, fig., br. 17 fr.

MAGENDIE. Recherches sur le liquide céphalo-rachidien ou cérébro-spinal. 1 vol. in-4° avec atlas in-folio, br. 15 fr.

MAGENDIE. Formulaire pour la préparation et l'emploi de plusieurs nouveaux médicaments. 7e édition. 1 vol. in-12, br. 5 fr.

MASSE. Petit atlas complet d'anatomie descriptive composé de 112 planches dessinées d'après nature et gravés sur acier

avec soin. Prix cartonné, fig. noires. 20 fr.
Idem, fig. coloriées. 36 fr.

MÉRAT. Nouvelle Flore des environs de Paris, suivant la méthode naturelle, avec l'indication des plantes usitées en médecine. 4e édit., contenant la cryptogamie et la phanérogamie. 2 vol. grand in-18. 13 fr.

MÉRAT. Synopsis de la nouvelle Flore des environs de Paris, suivant la méthode naturelle. 1 vol. in-18, br. 4 fr. 50 c.

NÉLATON. Recherches sur l'affection tuberculeuse des os. Brochure in-8° avec planches. 2 fr.

OLLIVIER. Traité de la moelle épinière et de ses maladies, contenant l'histoire anatomique, physiologique et pathologique de ce centre nerveux chez l'homme. 3e édit. 2 vol. in-8° avec planches, br. 15 fr.

ROUSSEAU. Introduction à l'Étude de la chimie; par E. Rousseau, chimiste-manufacturier, préparateur de chimie à la Faculté de médecine, professeur de chimie à l'École d'enseignement supplémentaire de la ville. 1 vol. grand in-18. (*Sous presse.*)

RIVIÈRE. Éléments de géologie pure et appliquée, ou Résumé d'un cours de géologie descriptive, spéculative, industrielle et comparative. 1 vol. in-8° avec planches, br. 12 fr.

STRAUS-DURCKEIM. Traité pratique et théorique d'anatomie comparative, comprenant l'art de disséquer les animaux de toutes les classes, et les moyens de conserver les pièces anatomiques. 1843. 2 vol. in-8°, avec planches, br. 13 fr.

VATEL. Éléments de pathologie vétérinaire. 3 vol. in-8°, br. 20 fr.

VELPEAU. Traité complet d'anatomie chirurgicale générale et topographique. 2 vol. in-8°, avec atlas in-4°. 25 fr.

Paris, imprimé par Béthune et Plon.

Rare Books
3.A.55.
Petit atlas complet d'anatomie 1846
Countway Library BED5137
3 2044 045 682 408

Rare Books
3.A.55.
Petit atlas complet d'anatomie 1846
Countway Library BED5137
3 2044 045 682 408